BOSTON
MEDICAL LIBRARY
8 THE FENWAY

Digitized by the Internet Archive
in 2010 with funding from
Open Knowledge Commons and Harvard Medical School

http://www.archive.org/details/dieovarialschwan00coll

DIE

OVARIALSCHWANGERSCHAFT

VOM

PATHOLOGISCH-ANATOMISCHEN STANDPUNKTE

BEARBEITET VON

Dr. JOAQUIN COLLET Y GURGUÍ.

Mit 4 Abbildungen.

STUTTGART.

VERLAG DER J. G. COTTA'SCHEN BUCHHANDLUNG.

1880.

BOSTON MEDIC
OCT 23 1923
LIBR.
HERM. SCHWARTZ
25. K. 5.

Druck von Gebrüder Kröner in Stuttgart.

SEINER KÖNIGLICHEN HOHEIT

DEM DURCHLAUCHTIGSTEN PRINZEN

LUDWIG FERDINAND VON BAYERN

ehrfurchtsvollst gewidmet

vom Verfasser.

Durchlauchtigster Prinz,
Gnädigster Herr!

Ferne von seinem geliebten Vaterlande Spanien, woselbst ja auch die Wiege Eurer Königlichen Hoheit zuerst gestanden, vermöchte der unterthänigst Unterzeichnete keinen bessern Schutz zu finden für dieses sein Erstlingswerk auf dem Gebiete medicinischer Wissenschaft, als unter den erhabenen Auspicien Eurer Königlichen Hoheit, Höchstwelche in grösster Liebe ebendieselbe Wissenschaft pflegen.

Unterthänigst

München, den 20sten October 1880.

Joaquin Collet y Gurguí.
Dr. med.

OCT 23 1923

Vorwort.

Beauftragt von meinem hochverehrten Universitätslehrer, Herrn Obermedizinalrath Professor Dr. von Hecker, ein in dem pathologischen Cabinet der Münchener königl. Gebäranstalt aufbewahrtes Präparat von vermutheter Ovarialschwangerschaft zu beschreiben, ergreife ich diese Gelegenheit, um, so weit es mir thunlich sein wird, eine Lücke in der Literatur dieses pathologischen Schwangerschaftszweiges auszufüllen. Ist nämlich einmal das Vorkommen dieser Schwangerschaftsart thatsächlich festgestellt, wie jetzt allerdings der Fall, so erfordern die älteren derartigen Beobachtungen eine nähere Durchprüfung. So viel ich auch den literarischen Schatz der verschiedenen Länder nach dieser Richtung hin durchgegangen habe, nirgends konnte ich ein Sammelwerk auffinden, welches den Fachmännern die grosse Mühsamkeit des Nachschlagens all der verschiedenen alten und neuen Schriften dieses Bereiches ein für allemal ersparen würde. Wohl findet man hie und da in den Dissertationen über Eierstocksschwangerschaft einige der betreffenden Arbeit als Ausfüllungsmittel angehängte Ovarialbeobachtungen; leider sind es aber immer die allerneuesten und folglich einem Jeden leicht zugänglich. In Beziehung auf die alten Fälle hingegen zeigen sich durchschnittlich die meisten Dissertationen vom tiefsten Gefühle einer stummen Ehrfurcht durchdrungen, und höchstens erwähnen einige die nur zu oft entstellten Namen der Beobachter derselben, nicht selten ohne jede Angabe des Fundortes, oder mit falscher oder unvollständiger Angabe derselben. Den Quellen nachzuforschen, ist allerdings keine leichte Aufgabe; der Weg der Wiederholung der Citate Anderer aber ist ein sehr ebener; nur hat letzterer den unvermeidlichen Nachtheil, dass der Nachabschreiber die falschen Angaben der ihm vorangehenden Copisten mit in den Kauf nehmen muss, so dass nach und nach eine durch und durch verworrene Ueberlieferung daraus hervorgeht. Diese Erfahrung habe ich leider durch-

machen müssen. Meine Absicht geht daher dahin, diesem Uebelstande für die nach mir kommenden Arbeiter in dieser Richtung dadurch abzuhelfen, dass ich die grösstmögliche, wenn auch nicht gerade die volle Anzahl der von Alters her von den verschiedenen Schriftstellern für ovarial gehaltenen Fälle möglichst der Quelle nach anführen und zugleich vom Standpunkte der Kritik aus behandeln werde. Da aber ein völlig sicheres Kriterium sich wohl allein auf den Sectionsbefund bauen lässt, so werde ich auf Schilderung von Anamnese, Aetiologie, Verlauf und Behandlung verzichten und nur von jedem Falle den Sections-, resp. Operationsbefund angeben und zwar dem Original worttreu bleibend bis auf solche Auslassungen und Abkürzungen, welche die Klarheit des betreffenden Falles in keiner Weise beeinträchtigen. Die Beschreibung des Präparates der Münchener Gebäranstalt wird am Schluss dieser Arbeit folgen.

Geschichtliches.

Die Kenntniss des Vorkommens der Extrauterinschwangerschaften im Allgemeinen ist keine sehr alte in der Geschichte der Pathologie. So lange man nämlich die Befruchtung als das Resultat einer im Uterus stattfindenden Mischung eines sog. *Liquor prolificus* des Weibes mit einem ähnlichen des Mannes ansah, — eine Ansicht, welche die ziemlich alleinherrschende war bis tief ins 17. Jahrhundert hinein, — konnte selbstverständlich keine Rede sein von einer Schwangerschaft ausserhalb des Uterus. Den alten Chirurgen und Anatomen waren jedoch solche Extrauterinfälle hin und wieder in ihrer Praxis vorgekommen, wie aus den Schriften und Sammelwerken des Albucasis[1]) (von diesem hispano-arabischen Arzte soll die älteste Beobachtung dieser Art herrühren; er beschrieb sie aber nicht erst im Jahre 1532, wie Cauwenberghe, pag. 16, angibt, sondern schon im 11. Jahrhundert, denn er starb Anfangs des 12., Hegira 500 nämlich,

[1]) Ein den Namen der Autoren resp. Beobachter nach alphabetisch geordneter Literaturnachweis findet sich am Schluss dieser Abhandlung; die im Text befindlichen Band- und Seitenangaben beziehen sich auf die Werke dieses Schlussnachweises.

also A. D. 1106—1107), Carpens, Polinus, Cornax, Amatus Lusitanus, Lange, Horst, René Thionneau, Rousset, Cagnati, Primerose, Plater, De Hilden, Schenck, Bonet etc. zu entnehmen ist. Man betrachtete aber diese Fälle als ein *naturae curiosum,* ohne ste weiter zu erforschen; einige sahen darin eine *Ruptura uteri,* und andere wollten sie dadurch erklärt wissen, dass die Frucht im Uterus abgestorben und darnach einer Zersetzung unterlegen wäre, welche sich dann auf den Uterus selbst erstreckt hätte, so dass dieser nach und nach ganz vereitert und zerflossen wäre und folglich die Frucht nunmehr frei in der Unterleibshöhle zurückbliebe. Erst im Jahre 1618 beschrieb der eitle Princeps anatomicorum, Riolan der Jüngere, pag. 297, ziemlich ausführlich einen Fall einer im Jahre 1614 von Mercer beobachteten Tubenschwangerschaft, bei welcher Gelegenheit er noch eines ähnlichen Falles von Marquard gegen 1588 („a triginta annis" sagt Riolan im Jahre 1618) und wiederum eines anderen Falles vom Jahre 1608 („decem sunt anni iam elapsi") erwähnt. — Ueber das Datum jenes Falles von 1614, über seine Deutung und über seinen eigentlichen Beobachter herrscht bei den Schriftstellern eine Verwirrung, welcher ich hier abhelfen möchte. Bianchi, der erste welcher ausführlich über die Extrauterinschwangerschaften schreibt, erwähnt, p. 154, Riolan's Fälle und deutet sie mit Recht als *tubar,* nur vergisst er, die eigentlichen Beobachter derselben anzugeben. Duverney, pag. 349—350 und 364, scheint jenen Fall für ovarial zu halten, indem er denselben dem von Saint Maurice ähnlich findet: „Riolan décrit une observation communiquée par Mercier. M. de Saint-Moresy a fait en 1682 une autre observation qui a beaucoup de rapport à celle de Riolan", dabei entstellt er den Namen Saint Maurice in Saint-Moresy. Böhmer, pag. 41, nota, wirft mit Unrecht dem Bianchi vor, dieser habe Saint Maurice's Fall von 1682 als den ersten von Ovarialschwangerschaft beobachteten angegeben, während der erste derartige Fall jener von Riolan sei, und erwähnt noch, dass Bianchi bei dem von Saint Maurice beschriebenen Falle die falsche Jahreszahl 1662 angegeben habe. Beide Vorwürfe sind unbegründet, denn Riolan's Fall ist *kein ovarialer,* wie wir später sehen werden, so dass Bianchi mit vollem Recht die Beobachtung von Saint Maurice als die *erste ovariale* bezeichnete. Und was die Jahreszahl anbelangt, so ist wieder Böhmer im Unrecht, denn Bianchi sagt: „D. de S. Maurice *anno* MDCLXXXII." Der Fehler, den Bianchi hierbei begangen hat, besteht darin, dass er diesen Fall verdreifältigt, indem er denselben jedesmal als neuen aus drei verschiedenen Quellen citirt, pag. 157: „Primus testicularium conceptum ille est, quem a doctissimis Abbatis de la Roque Ephemeridi-

bus, *anno* MDCLXIII, collegimus. Sed post primam illam historiam alias quoque similes graviditates indicarunt Zodiacus Medico-Gallicus *eodem anno*, D. de S. Maurice *anno* MDCLXXXII, aliisque," wobei er allerdings in den zwei ersten Citaten die falsche Jahreszahl 1663 (nicht 1662) anstatt 1682 angibt. Astruc, tom. IV, pag. 44 und V, pag. 110, citirt andere Tubarfälle von Riolan, nicht aber den von Mercer. Weinknecht, pag. 2, Voigtel, pag. 550, und Mayer, pag. 2 nota, führen ohne weiters diesen Fall als *ovarial* an, weil sie Riolan nicht gelesen und nur Böhmer nachgeschrieben haben. Ecker zu Campbell (Campbell's englisches Original habe ich nicht auftreiben können) benützt diese Gelegenheit, wie oftmals in seinem Werke, dem Londoner Professor Davis seine irrigen Ansichten nachzuweisen, hat aber selber das Missgeschick, ganz verfehlte Angaben anzuführen, denn er setzt, pag. 7, und wieder pag. 90, den Fall in das Jahr 1604, anstatt 1614, wie es im Original lautet: „Anno suprà sexcentesimum decimo quarto"; dann gibt er Riolan als Selbstbeobachter des Falles an, indem er, pag. 8, sagt: „allein Riolan war achtungswürdig als Anatom und so glücklich zu einer Zeit gerufen zu werden, wo man über den wahren Charakter der Sache nicht im Zweifel sein konnte", während Riolan den Fall gar nicht gesehen hatte, sondern denselben nur nach Mercer's Mittheilung beschrieb: „Exemplum simile prout à Medico Mercero descriptum est apponam." Endlich hätte Dezeimeris, als Bibliothécaire de la Faculté de Médecine de Paris, doch wissen müssen, dass Mercerus nicht aus einem „Mercière", wie er den Beobachter nennt, Theil II, pag. 11, entstanden ist, denn die Namen auf *—ière* wurden meistens nicht latinisirt, sondern mit derselben Endung erhalten, wie Bussière und dergl. Im Falle einer Latinisirung würden sie wegen der Endung *—e* nicht auf *—us,* sondern auf *—ius* auslauten, wie Mauritius aus Maurice, Baudelocquius aus Baudelocque, Gaubius aus Gaube, Littrius aus Littre. Es hätte also in diesem Falle „Mercerius" heissen müssen, was nicht der Fall ist. Mercerus kann nur aus Mercer, wie Bergerus aus Berger, oder vielleicht, wie Duverney, pag. 349, schreibt, aus Mercier (cfr. Regnerus aus Regnier) entstanden sein, keineswegs aber aus Mercière. Uebrigens keiner der genannten Autoren hat die erste Ausgabe von Riolan's Anatomie, von Paris 1618, benützt, sondern die spätere von Frankfurt 1626 und die von 1650. — An diese erste Beobachtung reihten sich bald andere ebenfalls *tubare* von Riolan selbst gegen die vierziger Jahre des 17. Jahrhunderts, dann von Vesal im Jahre 1669 (De Smet, pag. 4, schreibt „Vassel" im Jahre „1569" und Ecker zu Campbell, pag. 90, „Vassal") und von verschiedenen anderen Beobachtern an. Trotz dieser

thatsächlichen Befunde vermochten jedoch die Fachmänner und Anatomen jener Zeit ihr Misstrauen darüber nicht zu verbergen. So will derselbe Vesal in seinem eigenen Fall nur einen *geschwängerten secundären Uterus* und Mauriceau nur eine *Hernia uterina* darin erkennen, wie auch Riolan selbst, nach Bartholin's Angabe, pag. 260, an die von ihm in seinem Buche mitgetheilten Fälle gar nicht geglaubt und dieselben nur aus Gefälligkeit für den am Hofe angestellten Erzähler (den damaligen Hofarzt Pierre Seguin) als solche veröffentlicht haben soll. Dank aber den damaligen im Eierstocke angestellten Untersuchungen sollten jene Zweifel bald beseitigt werden, wie es auch durch die Auffindung der als „Ovula" aufgefassten Follikel in demselben geschah, welche ziemlich gleichzeitig von Harvey (1651), Nil Stenson (1667), van Horne (1668), Kerckring (1671) Swammerdam (1672) entdeckt und von Regnier de Graaf (1672) in ihrer Bedeutung näher studirt wurden. Von dieser Zeit an verschwinden aus der Literatur die bis dahin so häufigen Beobachtungen von Uterusruptur und dgl., um den Extrauterinschwangerschaften den Platz zu räumen, so dass 1682 schon der erste Ovarialfall von Saint Maurice auftaucht. Die einfache Veröffentlichung der einzelnen Fälle genügt bald den Beobachtern nicht mehr und so sehen wir 1741 Bianchi mit einem Versuch der Classificirung derselben auftreten. Dieser benannte die Extrauterinschwangerschaft *gestatio vitiosa* und theilte sie in *externa seu ventralis, interna* und *intermedia;* die *externa* wieder in *subcutanea* oder *profundior* der Tiefe nach, und in *superior* und *inferior* der Höhe nach; die *interna* wiederum in *tubaria,* d. h. *in tubae Fallopianae cavo* und *testicularis,* d. h. *in intima ovarii substantia;* und ebenso die *intermedia* in *graviditas tubaria externa,* d. h. *ad exteriorem tubae caveam et illius tentorium enata* und *testicularis externa,* d. h. *intra ovarii substantiam ejusdemque tunicam* Diese Eintheilung fiel zu weitläufig aus und Böhmer (1752) vereinfachte sie in *gestatio ovaria, tubaria* und *abdominalis,* erstere und die zweite wieder in *interior seu intima* und *exterior* zerfallend. Josephi (1784) behält dieselbe Eintheilung bei und unterscheidet nur noch in der *abdominalis* eine *vera* und *falsa,* welche unserer *primären* und *secundären* entsprechen. Fügen wir zu dieser Eintheilung die besondere Art der *interstitialis* hinzu, welche schon Dionis (1669) bei Vesal's Falle ahnte und Schmitt erst 1801 feststellte, so haben wir so ziemlich die noch heutzutage von den Meisten, wenigstens in Deutschland, anerkannte Eintheilung. Nur die Sucht nach einem Novum hat manche Beobachter und Mémoirenschreiber dazu verführen können, diese einfache Eintheilung mit neuen Extrauterinschwangerschaftsarten zu bereichern, wenn nicht eher zu verdunkeln, welche aber

meistens unberücksichtigt gelassen werden. So beschrieb Noel (1779) eine *grossesse vaginale* vom Jahre 1765; Josephi und andere sprachen von einer *Harnblasenschwangerschaft;* Loschge (1818) beschrieb eine *graviditas extrauterina ligamenti lati;* Guillemot (1832) eine *grossesse utéro-tubaire;* der fruchtbare Dezeimeris (1836) eine *sous-péritonéo-pelvienne* (jener von Loschge gleichgeartet), eine *tubo-ovarique,* eine *tubo-abdominale* (beide ziemlich der *tubaria exterior* von Böhmer entsprechend), eine *tubo-utérine interstitielle,* eine *utéro-interstitielle* (beide auf die *interstitialis* von Schmitt zurückführbar) und eine *utéro-tubo-abdominale;* endlich (1862) setzte Chavanne diesem *Mare magnum* von Arten die Krone auf mit einer *grossesse du col ou cervicale.* Von dieser reichen neuen Ernte an silbenreichen Benennungen ist nur die *Tubo-ovarialschwangerschaft* übrig geblieben als einzige und noch nicht einmal von allen Fachmännern anerkannte.

Nach dieser Abschweifung in das Geschichtliche der Extrauterinschwangerschaft im Allgemeinen muss nun die Ovarialschwangerschaft im Besonderen besprochen werden. Wie oben bemerkt, unterschieden schon Bianchi und Böhmer zwei Abarten derselben, eine *innere* nämlich und eine *äussere* (De Smet, pag. 13, ist hierüber incorrect, indem er diese Unterscheidung erst Gardien (1807) zuschreibt), welche beiden Abarten von den Fachschriftstellern über ein Halbjahrhundert lang fast durchaus angenommen wurden. Es kam aber Velpeau, der, wenn er nicht geradewegs die Annahme jeder Ovarialschwangerschaft verneinte, so doch, pag. 213, das grösste Bedenken gegen dieselbe äusserte, indem er der Meinung war, das Eichen müsse zur Befruchtung seine Follikelhülle zerreissen und den Eierstock verlassen. Dieser Ansicht pflichteten bald mehrere Fachgelehrte bei, unter anderen Thompson (1838), Pouchet (1842) und Bischoff (1845). Taucht nun im ruhigen Geiste eines Forschers eine neue Idee auf, so findet sie sofort, und bevor sie reif wird, unter den jugendlichen Forschern schlagfertige Vertheidiger, die für dieselbe eingenommen werden und blindlings für sie ins Feld rücken. Ein solcher war Mayer, Bischoff's Schüler, der mit seiner viel Aufsehen erregenden Inaugural-Dissertation (1845) einen wahren Kreuzzug, nicht allein gegen die Ovarial-, sondern auch gegen die Abdominalschwangerschaft eröffnete. Fussend auf die Physiologie und Entwickelungsgeschichte, wie er sagte, eigentlich aber nur eingenommen für eine vorgefasste Idee, wollte er durch eine strenge Kritik alle Ovarialfälle aus dem literarischen Felde weggefegt wissen, stellte zu diesem Zweck drei Lehrsätze als Prüfsteine der bis dahin angegebenen Fälle von Eierstocksschwangerschaft auf, und griff in dieser Rüstung zur Kritik derselben. Seine grosse Kampflust war aber rasch gestillt, denn von den 37 Fällen,

die er citirt (und zwar einige mit falschen Angaben, andere unter verschiedenen Namen und Fundorten für verschieden gehalten, während sie nur ein und derselbe Fall sind, was genügend beweist, dass Mayer nicht einmal alle diese Fälle gelesen hatte und sie nur dem Namen nach kannte), begnügte er sich mit dem Ruhm der Widerlegung von nur 4 derselben. Und nun die Art seiner Widerlegung! Sie besteht darin, dass er den ersten (Böhmer's) und den dritten (Cruveilhier's) Fall entstellt, den zweiten (Susewind's) belächelt und bei dem vierten (Sömmering's) widerlegt er nur den einfachen Klebezettel eines Glases, denn das betreffende Präparat war nie beschrieben worden. Bei der späteren Besprechung dieser Fälle werde ich auf Mayer zurückkommen. Seine Sätze, auf deren Grund die Unmöglichkeit des Vorkommens einer solchen Schwangerschaft bewiesen werden soll, sind von Kiwisch und anderen zu vollgenügend widerlegt worden, als dass ich sie hier weiter besprechen sollte. Gerade dieselbe Entwickelungsgeschichte, auf welche sich Mayer berief, hat später die Möglichkeit des Vorkommens der Ovarialschwangerschaft zur Genüge festgestellt, wie wir weiterhin sehen werden. Nachdem übrigens ausgezeichnete Forscher wie Kiwisch, Virchow, v. Hecker, Cazeaux das Vorkommen dieser Schwangerschaft anerkannt haben, darf man wohl nunmehr diese Polemik als abgeschlossen und als von lediglich historischem Interesse in der Geschichte der Medizin betrachten. Es sei jedoch bemerkt, dass noch 1853 v. Fink und 1854 Schwabe sich gegen diese Schwangerschaft ausgesprochen haben.

Ein zweiter Streit über die Ovarialschwangerschaft ist später aufgetaucht, nämlich darüber, ob es nur *einer-* oder *zweierlei* Eierstocksschwangerschaften gebe. Wie wir oben gesehen haben, sprachen sich schon Bianchi und Böhmer für eine *innere* und eine *äussere* aus und jene Angriffe von Velpeau, Pouchet etc. waren hauptsächlich gegen die *innere* gerichtet; denn die *äussere* war für sie eigentlich *keine* Ovarialschwangerschaft mehr. Nun einmal das von Mayer entflammte Gewitter gegen die *innere* vorüber gegangen war, kam die Reihe, auf der Streitbühne zu erscheinen, an die *äussere.* So hat (1867) Cauwenberghe in seinem preisgekrönten „Mémoire" *Tabula rasa* mit ihr machen wollen, indem er, pag. 21, sagt: „Le nom de grossesse ovarique *externe* n'est qu'une dénomination trés-impropre donnée à une véritable grossesse péritonéale; que l'oeuf reste sur la face externe de l'ovaire, il ne s'en développera pas moins toujours dans la cavité du péritoine. Toute l'histoire est donc celle d'une grossesse abdominale, et le seul fait d'un rapport entre l'ovaire et la poche foetale ne justifie pas la place qu'on a donné à ces cas dans la classification." Wenn auch die Gründe, die der sonst sehr gewissenhafte Belgier

anführt, um diese Spielart der Ovarialschwangerschaft vollständig aus der Welt zu schaffen, ziemlich gewichtig sind, so schwächt er doch selber das Gewicht derselben wieder dadurch ab, dass er solche Fälle als *ovarial* bezeichnet, die nach seiner Auseinandersetzung *rein abdominal* sein würden. So citirt er, pag. 29 und flg., Doudemont (falsch anstatt Doudement)'s Fall als *ovarial* und führt gleichfalls als solche den Fall von Professor Necker (falsch anstatt Professor Hecker), den von Willigk und den von Velpeau an, welchen letzteren er nicht geradezu als *ovarial* bestimmt, ihn aber stillschweigend als solchen annimmt. Diese Fälle aber und manche andere, die Cauwenberghe nicht gerade als *ovarial* citirt, die er aber sicher unter die 44 ihm bekannten Fälle von Ovarialschwangerschaft rechnete, so z. B. die Fälle von Gmelin, Daynac, Uhde, v. Wiedersperg u. s. w., wie auch einige andere erst nach Cauwenberghe's Arbeit veröffentlichte Fälle, wie der von Horwitz, sind keine *reine innere*, sondern eher *äussere* Ovarialschwangerschaften, wenn wir Böhmer's Eintheilung adoptiren sollen; denn bei ihnen hatte sich der Fruchtbehälter nicht *innerhalb* des Ovariums entwickelt, sondern befand sich einfach *an* oder *auf* der Oberfläche desselben, oder war nur *mit* ihm zusammenhängend, wie wir weiterhin sehen werden. Diesem Widerspruch, in welchen Cauwenberghe gerathen, ist nur dadurch zu entgehen, dass man entweder alle eben citirten Fälle und viele anderen von der Rubrik „Ovarial" wegstreicht — was allerdings die Ovarialfälle auf eine sehr kleine Anzahl beschränken würde — oder dass man auf diese alte Künstelei der Einführung neuer Spielarten verzichtet und alle diejenigen Fälle, in welchen sich das Ovarium, sei es mit seinem Parenchym, sei es mit seiner äusseren Fläche, als alleinige ursprüngliche Entwickelungsstätte des Eies erweist, einfach als „ovarial" rubricirt und jene alte Classification in *intern* und *extern* abseits lässt. Und dies letztere ist wohl das Rathsamste, nachdem die trefflichen, in den siebenziger Jahren veröffentlichten Untersuchungen von Waldeyer an Menschen- und Thiereiern die falschen Anschauungen nachgewiesen haben, die man vor jener Zeit über die Hüllen des Eierstockes hatte und die der Ausgangspunkt zur alten Eintheilung der Ovarialschwangerschaften in eine *innere* und eine *äussere* gewesen sind. Man schrieb nämlich dem Ovarium bis in jene Zeit eine äussere *seröse Peritonäalhülle* zu, der eine zweite dem Ovarium eigene *fibröse* Lamelle, die *Albuginea,* folgen sollte. Alle Fälle nun, wo das befruchtete Ei, resp. der Fruchtsack, *ausserhalb* der Albuginea zu liegen kam, sollten „äussere" Ovarialschwangerschaften sein, im Gegensatz zu denen, in welchen jenes *innerhalb* jener Fibrosa zurückblieb, welche „innere" benannt wurden. Von jenem Peritonäalüberzug

kann aber seit Waldeyer's Arbeit, pag. 5 und 6, keine Rede mehr sein, denn ein solcher existirt nirgends am Ovarium als Ueberzug, sondern nur als Tasche, und zwar von den zwei Blättern des Ligamentum latum gebildet, welche sich nur um den unteren, resp. vorderen Rand des Ovariums in der Nähe des Hilus als wellenförmige Linie ansetzen, eine wie das Peritonäum glatte und glänzende Grenzlinie an dieser Stelle bildend. Sonst ist das Ovarium an seiner ganzen Fläche matt, blass grauroth und leicht durchscheinend, wie eine Schleimhaut. Dies Organ ist also nicht von einer Peritonäalhülle unmittelbar bekleidet, sondern liegt *intra saccum peritonaei*, wie in einer Tasche. Ebenso hat Waldeyer, pag. 13 und 14, gezeigt, wie jene zweite fibröse Hülle des Ovariums, die sogenannte Albuginea, keine eigentliche Albuginea ist, sondern eine ziemlich spät auftretende und nicht immer continuirliche Verdichtung des Fasergewebes des Ovariums von innen nach aussen, in dem Maasse wie die Eifollikelbildung sich von aussen nach innen nach und nach gebildet hat. Sie ist also keine mittelst anatomischer Instrumente nachzuweisende, selbstständige Hülle, wie der Name „Albuginea" es aussprechen könnte, sondern sie geht unmittelbar und unzertrennlich in die tieferen Lagen des Ovariumparenchyms über, und die dreifache Schicht, die sie meistens zeigt, ist nur ein Ausdruck der verschiedenen Richtungen ihrer Faserzüge. Noch wichtiger als dies hat Waldeyer den Tocologen gezeigt und nachgewiesen, dass die Oberfläche des Ovariums, anstatt eine peritonäale Bekleidung zu haben, wie man meinte, einen Epithelüberzug besitzt, ein ächtes Schleimhautepithel, welches einen gemeinsamen Ursprung hat mit dem Epithel des Tubentrichters. Durch seine verdienstvollen Untersuchungen hat dieser Forscher jene beiden Epithelien auf eine ursprüngliche gemeinsame Anlage zurückgeführt, nämlich auf das von ihm so benannte *Keimepithel* der *Regio germinativa* der Mittelplatten und des Achsenstranges des Embryo. Aus dieser gemeinsamen Uranlage entwickeln sich die Drüsen und die Ausführungsgänge des weiblichen Genitalapparates folgendermassen: Einestheils breitet sich jenes Keimepithel in Folge Einschaltung des Wolff'schen Ganges (Uranlage des harnbereitenden Apparates in den männlichen Geschlechtsorganen) flächenartig aus, die Eierplatten, die späteren Ovarien (Hoden beim Manne) bildend, anderntheils bildet es auf dem Wege der Einstülpung und gegenseitigen Ränderverwachsung die Müller'schen Gänge, aus denen die Eileiter resp. der Uterus entstehen. Nachdem nun dies lange gefühlte Desideratum eines gemeinsamen Ursprungs des Uterus, des Ovariums und der Tuben festgestellt worden, wird wohl der Streit darüber, ob der *Eierstock* den Boden zur Entwickelung eines befruchteten Eies liefern könne oder

nicht, für immer beseitigt sein. Und da nun wieder die Bildung des Follikelparenchyms im Ovarium auf dem Wege von aussen, d. h. von der Oberfläche aus nach innen erfolgt, aus jenem ursprünglichen Keimepithel nämlich, welches ja später bei dem fertigen Ovarium als ächtes Schleimhautepithel auf der Oberfläche desselben noch fortbesteht, so wird auch die Frage, ob es eine *äussere* und eine *innere* Eierstocksschwangerschaft gebe, eine müssige sein. Daher kann ich Cauwenberghe nicht beipflichten, und mit ihm die sogenannte *äussere* Ovarialschwangerschaft als *abdominal* ansehen, sondern mich nur für eine *einzige* Art von Ovarialschwangerschaft aussprechen, mag das Ei im Follikel befruchtet werden und darin sich entwickelt haben, oder mag es den Follikel verlassen haben, auf die Ovariumoberfläche gegleitet sein und auf derselben auf Kosten des Ovariums sich weiter entwickelt haben. Die Frage wird in diesem zweiten Fall, wenn die Ausbildung ziemlich weit vorgeschritten ist, nur die sein, ob das Ei auf der Oberfläche des Ovariums seinen ursprünglichen Sitz gehabt, oder ob es nicht in die Tasche der Peritonäalblatter des Ligamentum latum gelangt sei und sich, bevor es das Ovarium erreichte, in einer Falte derselben entwickelt habe, wo diese Ausbildung eben so gut vor sich gehen kann, wie die Arbeiten von Schenck und Waldeyer genügend bewiesen haben (nach welchen der grosse Peritonäalsack nicht allein zum Zweck der nöthigen Feuchtigkeit bei der gegenseitigen Berührung der Eingeweide vorhanden ist, sondern auch als Lymphsack und zum Zweck der Geschlechtsfunktionen, da jener Peritonäalsack ja ursprünglich mit einer Seitenausbreitung des Keimepithels der Regio germinativa ausgekleidet gewesen, welches später bei den höheren Thieren verschwindet, was die unterliegende Zellenlage als Endothel — das spätere Peritonäalepithel — auftreten lässt). Je weiter also die Schwangerschaft vorgerückt ist, um so schwieriger wird die Wahl zwischen Ovarialschwangerschaft und Schwangerschaft innerhalb der Blätter des Ligamentum latum (die *sous-péritonéo-pélvienne* von Dezeimeris), welch' letztere Art, wollte man sie als besondere bezeichnen, man in Bezug auf ihre Lage *intra saccum peritonaei* als „intraperitonäale“ bezeichnen könnte. Da ich in der Besprechung der einzelnen Fälle oft auf diese Art von Dezeimeris werde zurückkommen müssen, so werde ich mich der Kürze wegen dieser zuletzt vorgeschlagenen Benennung bedienen, wenn ich auch erkenne, dass sie nicht scharf dasjenige angibt, was jene Art von Schwangerschaft kennzeichnet.

Kritisches.

Nach vorstehendem historischen Ueberblick gehe ich nun zur Besprechung der einzelnen Fälle über und werde, um planmässig zu verfahren, dieselben in zwei verschiedene Perioden eintheilen. Die erste Periode wird die älteren, weniger sorgfältig behandelten Fälle bis zu Mayer's Dissertation (1845), die zweite die neuen genauer beobachteten, von Mayer bis zur Gegenwart sich erstreckenden Fälle umfassen. Letztere werde ich einzeln besprechen, erstere aber gruppenweise, und zwar auf Grund der in denselben gelten gemachten, auf Ovarialschwangerschaft Anspruch machenden Angaben. Von jedem Falle werde ich nur das zur Klarheit Nöthige des Sections-, resp. Operationsbefundes anführen, jedoch so viel wie möglich dem Original treu bleiben. Die Reihenfolge der Fälle wird bei der ersten Periode nicht die der Zeit der Veröffentlichung, sondern die der Beobachtung, bei der zweiten Periode dagegen die der Veröffentlichung sein.

Erste Periode.

Sie reicht bis zum Jahre 1845. Durchschnittlich haben sich alle Schriftsteller über Extrauterinschwangerschaft in Bezug auf die alten Fälle dahin geäussert, dass aus denselben wegen der Unklarheit der Beobachtung und des Mangels an anatomisch-pathologischen Angaben wenig zu machen sei. Eine bessere Ausrede, um der grossen Mühe der Aufsuchung alter Bücher zu entkommen, hätte man kaum auffinden können, und so kam es, dass von den alten Beobachtungen nur Namen uns überliefert worden sind, bei welchen das *Noli me tangere* jeden Tag mehr zur Geltung kommt. Dass jene Beobachtungen hinsichtlich der pathologischen Anatomie nicht so vollständig ausgearbeitet sind, wie jene unserer Zeit, rechtfertigt noch

nicht, sie sammt und sonders der Vergessenheit zu überliefern. Das hiesse sehr ungerecht mit denselben verfahren, und eitel auf die heutigen Kenntnisse sein. Und überhaupt sind sie nicht so mangelhaft, wie man ihnen vorgeworfen hat, im Gegentheil einige derselben sind im Verhältniss zu den Kenntnissen ihrer Zeit so sorgfältig und ausführlich behandelt worden, so z. B. die Beobachtungen von Bianchi, Böhmer, Granville etc., dass manche der neueren, wie die von v. Wiedersperg (1865), Horwitz (1868), Wright (1869), mit Recht vor denselben zurückzustehen hätten. Endlich, wenn das Vorkommen der Ovarialschwangerschaft eine ausgemachte Sache ist, so muss man doch jene alten Beobachtungen näher prüfen und zusehen, welche von denselben für eine später nöthige Statistik zu verwerthen sind. Irgend Jemand muss mit gutem Beispiel vorangehen. Ich habe es mit den Ovarialfällen und auf Grund des Sectionsbefundes unternommen, mögen andere nach mir dasselbe von einer andern Seite aus versuchen, wie auch mit den tubaren und abdominalen Fällen. Alsdann wird eine allgemein entbehrte Statistik über diese Aberrationen des Entwicklungsortes des befruchteten Eies nach und nach begründet werden können.

Verschiedene Momente im Sectionsbefunde genügten den Alten, um die untersuchten Fälle als ovarial zu deuten. Nach diesen Momenten des Befundes werde ich nun auch diese Schwangerschaften der ersten Periode in verschiedene Gruppen eintheilen, dieselben chronologisch aufzählen und am Schlusse jeder Gruppe das gelten gemachte Moment besprechen.

I. Gruppe.

Sie umfasst die Fälle von beobachteten *Dermoidcysten* im Ovarium. Nur der Vollständigkeit wegen räume ich diesen Fällen hier einen Platz ein; denn wenn sie auch von den Aelteren mehrfach als Ovarialschwangerschaft gedeutet wurden, ziemlich früh wurde ihnen diese Bedeutung abgestritten, und so werde ich mich begnügen, von den vielen Fällen nur ein paar der älteren Citate anzuführen, denn die neueren sind nicht mehr als solche gedeutet und leichter zu handhaben als jene in der Literatur.

Diese I. Gruppe zerfällt in zwei Abtheilungen, je nach dem Vorhandensein von auch nur Haaren, oder von Zähnen und anderen Knochengebilden meistentheils zugleich mit Haaren im Ovarium.

I. Abtheilung.

Vorkommniss von *Haaren* im Ovarium. Folgende derartige Fälle weist die Literatur auf.

1578. Joh. Bauhin: „Mulier subitò mortua; — tumor magnus testiculi dextri, ob copiam pilorum et materiei similis seuo cum pure.“

Aus Schenck, *lib. IV, pag. 536,* entnommen; Original (*Observationes* Johan. Bauhini) nicht zu haben.

Vor 1600. Casp. Bauhin: „Pili numerosi, muliebri testiculo succrescentes.“

Aus Saxonia genommen; Original *(Anatom. lib. I, cap. 31)* nicht zugänglich.

1618. Fabrice de Hilden: „Testiculus hydropicae dexter ad oui anserini magnitudinem adauctus, pilis (materiae cuidam purulentae, oleaginosae et albae commixtis) infarctus; major pilorum pars in globum acta, praedictae materiae immixta; multi quoque interiori membranae inhaerentes.“ *Tom II, pag. 313.*

Horst, *lib. IV, pag. 394,* versetzt denselben Fall ins Jahr 1624.

1660. Wepfer: „Vidua mortua plus annos quinquaginta nata. — Tumor à ligamento lato sinistro pendens; nullum hic vestigium Ovarii. In illo tumore duae pilae pilosae, quarum una ex meris pilis composita, altera minùs in superficie pilosa.“

Vor 1681. Tyson: „Fine and grey HAIR taken out of the *Ovary* of a Woman. The length of one Hair (longer than the rest) ½ of a yard.“

Aus Grew, *pag 9,* entnommen; Original nicht zu haben.

1700. Du Poirier: „Soeur de la Charité, jamais réglée, suicidée dans le délire. — Ovaire droit gros comme le poing; ouvert il en sortit beaucoup de pus et il resta une masse comme une grosse pelotte de poil empâté avec une espèce de suif. Trompe engagée dans cet Ovaire, servant comme de fistule entre l'Ovaire et l'Uterus. Ovaire gauche gros comme un oeuf de Poule.“

Meckel, *Th. I, pag. 129,* schreibt diesen Fall Reneaulme zu; er rührt aber von Du Poirier her, welcher ihn Reneaume, und nicht „Reneaulme", schriftlich mittheilte.

1703. Schamberg: „Foemina mox à partu difficili mortua. — Ingens testium moles, ordinarium quadruplo exsuperans, intra se multam pinguedinem cum pilis intermixtis comprehendens; pilorum alii erant longiores, alii breviores, nulli tamen tunicae, sed soli pinguedini inhaerentes."

1720. Schacher: „Mulier aliquot liberorum mater, pro gravida ab ignaris habita, sed ascite defuncta. — Vasti ovarii cavitate sinistri multa pinguedo et innumerabiles prorsus pili interspersi continebantur."

1743. Haller: „Ancilla triginta fere annorum. — Tumorem, quem esse ovarium dextrum facile videbam, incidi. Saccus erat septo in duos loculos divisus. In minori sacculo materies melli adipisque similis, in qua magna vis pilorum humanis simillimorum, fuscorum, crisporum, pene biuncem longorum, temere haerebat. In majore loculo purulenta materies lactis similis. Tuba dextra caeca fuit et huic tumori adnata. Nihil praeter naturam in sinistro latere."

1745. Menghini und Bonzi: „Pilorum globus longorum implexissimorumque in sinistro duriori mulieris apoplexia sublatae ovario, materia sebacea involutus."

De Smet, *pag. 19,* schreibt falsch „Manghini" und „Bougi".

1751. Castel: „Femme de 25 ou 30 ans morte d'une hydropisie universelle. — Tumeur dure et de la grosseur d'un oeuf de poule, posée sur l'ovaire droit, comme si ç'eût été une de ses vésicules prodigieusement enflée. Ouverte il en sortit un grand pacquet de cheveux de la longueur de ceux des enfants nouveaux nés, sans racine et liés par une matière visqueuse. Ce sac tenoit à l'ovaire par une espèce de sinus. Dans le fond de ce sinus un orifice cartilagineux conduisoit à une seconde tumeur addossée à la précédente, renfermant un corps spongieux et une liqueur oléagineuse."

1766. Chirac: „Des cheveux d'une longueur extraordinaire trouvés dans l'ovaire d'une femme."

De Smet gibt falsch 1776 an.

1779. Saxtorph: „Mulier duorum infantum mater. — Dextrum ovarium capitis infantis magnitudinem superans, utero incumbens. Dissecto hoc ovario materia sebacea pilis minimis in glomos contortis referta, reperta fuit.“

1783. Warren: „Negro woman, about thirty-two years of age, — had become a large tumour on the left side after delivering of her third child, which increased after two successive labours and had been painful since the birth of her last child twelve years ago. Incision and extraction of a soft substance containing a quantity of short hair or wool. Each hair had a bulbous root. The matter extracted had been contained in a sac which adhered to the *peritonaeum*. — Patient restored, but no signs of pregnancy ever appeared.“

Meckel, *pag. 129,* versetzt diese Haare ins Ovarium, was aber nach der Erzählung keine ausgemachte Sache ist.

1800. Wienholt: „Wittwe S., 41 Jahre alt, Mutter von acht Kindern. — Linkes *ovarium* in zwei ovale Körper übergegangen, jeder an einem Stiel hängend. Seine Substanz dichter wie Honig. Der Kern im grösseren Körper war ein Geflecht von Haaren, bei dem kleineren war diese Substanz durch und durch mit Haaren gemischt. Uterus und Mastdarm an mehreren Stellen von jenem Krebsgeschwür weggefressen, ebenso grösstentheils rechtes *ovarium* und *tuba,* von *ligamento rotundo* nur noch ein Rest.“

1812. Merriman: „Ovarium enlarged and filled with fatty matter intermixed with hair, which has formed to itself a bed, between the rectum and the vagina.“

1814. Horn: „Im 21. Jahre verstorbenes Freudenmädchen. — Rechtes Ovarium grösser und mit einer fettartigen Masse angefüllt, in der sich eine Menge Haare von verschiedener Grösse befanden.“

1825: Koehler: „Arbeitersfrau, 31 Jahre alt, 3 Geburten gehabt. — Abgang von Haaren durch die Bauchdecken. Regelwidriger Sack mit dem rechten Eierstocke zusammenhängend.“

1835—1842. Cruveilhier: „Ovaire gauche d'une vieille femme très-mou. Dans son intérieur une masse adipeuse mêlée de poils,

dont quelques-uns étaient adhérants aux parois du kyste. Des plaques crétacées à la surface interne de la poche."

Dergleichen Fälle findet man bei Bonet, Bergen, Targioni, Bose, Meckel u. m. a.

II. Abtheilung.

Vorkommniss von *Zähnen* oder *knöchernen* Gebilden, meist zusammen mit Haaren, im Ovarium.

1671. Lamzweerde: „Puella undecim annorum hydrope mortua. — Tumor quindecim libras pendens in testiculo dextro. Dictus tumor, è testiculo exiguo pedunculo enatus, exterius simplex apparebat: sed detracta membrana, illum ex quinque coagmentatum deprehendimus, qui singúli mirabiles gremio suo concludebant substantias, nam omnium ferme partium carnis, ossis, cordis cerebri, cranii, imo et pilorum substantias ambitu suo complectebatur."

Nach dem Verfasser ist es keine Schwangerschaft, sondern eine, wie er es nennt, *Mola nutritionis,* wegen des jugendlichen Alters des Mädchens, bei welchem dieser Tumor bereits im achten Lebensjahre anfing.

1675. Blasius, *P. I, obs. IX, pag. 13:* „Magdalena Croesen, XIV circiter annorum, ventris intumescentia mortua. — Testiculi dextri in molem degeneratio. *Cavitates* aderant innumerae, substantiae cartilaginosae insculptae, quae apertae, *pinguem* quandoque, quandoque *medullarem, Cerebro simillimam, materiam*, exhibebant. Summa erat variis locis durities, non cartilaginea, sed omnino *ossea,* adeo ut ne cultro quidem dividi potuerit. In diversis locis *pilorum,* saepius sat longorum, notabilis copia."

Von diesem Falle halte ich, es sei ein und derselbe mit dem vorigen, nur mit verschiedenen Jahres- und Altersangaben und mit ausführlicher Beschreibung bei Blasius. Die Beschreibung hat nämlich bei beiden Verfassern viele ähnliche Punkte, so liest man auch in diesem zweiten, dass das Mädchen „ante annos decem periculosè decubuerat"; und in beiden Fällen ist die rechte Seite die angegriffene, und ebenso ist bei beiden der ganze Bauch von der Geschwulst eingenommen, so im ersten: „tumor totum occupabat hypogastrium", und im zweiten: „aperto ventre offerebat se *Omentum,* arcte undiquè *moli* cuidam insigni totum ventrem occupanti."

1679. Tyson, 3 Fälle. 1) „Young Gentlewoman. — Right Testicle, or *Ovarium*, swoln into two Bags, so big as a Mans Head, full of *Serum*. In one of those Pieces lay a great deal of Hair of a Silver Colour, soft, fine, strong, and above two Foot long; it lay intangled in a soft fat chatter, and in it a Bony Substance resembling the *Eye or Dog-Tooth*."

2) „Woman forty years old. — Near the Uterus a Bag so big as a large Turkey-Egg, and in it a fatty Substance with light soft Hair fastened to a fleshy Substance. Within this *Cystis* a Bone resembling a Mandible, having Sockets, in which were seated there (sic! wohl für *three*) *Dentes Molares*, or Grinder Teeth, and a forth not quite grown out."

Das Original (Dr. Hook's *Philos. Collections*, *Nr. 2*) dieser zwei Fälle nicht zu haben; ich habe dieselben aus Yonge abgeschrieben. — Meckel citirt „*Philos. trans.*" anstatt „*Collect.*".

3) The Draught of another TOOTH, taken out of the Ovary of a Woman, by the same Hand (Tyson gemeint), shaped like one of the Grinders or great Teeth. The Womans Husband keeps the Tooth it self by him."

Dieser dritte Fall findet sich bei Grew, *pag. 8.*

1682: Stalpart van der Wiel: „Dexter filiae cujusdam annos quindecim natae testiculus aequabat ovi anserini magnitudinem, intra eum alba reperiebatur materia, cujus substantia putrefacto caseo similis pilis permista erat. In eodem etiam os quoddam, quod similiter interiori membranae annexum magnitudine phaseoli ac colore albo (vielleicht ein *Zahn*) erat."

De Smet citirt nur „Van der Wiel", während Verfasser hauptsächlich unter „Stalpart" bekannt war, wie aus dem Titelblatt des Werkes ersichtlich: „C. Stalpartii *Observat. etc.*' — Voigtel schreibt: „Stalpart van der Wyl."

Vor 1683. Needham: „A Tooth and Hair found in the *Ovarium* of a dead Woman."

1683. Sampson Birch: „In each *Testicle* was a larg (sic) Tumor or *Cystis* which inclosed a very large quantity of Haire, and there was fastened to the sides of them *Two Bones*, which tho not *Teeth*, yet as to their Substance, tho not Shape, approaching something near them."

Yonge, Böhmer und Haller schreiben nur: „Samson“; Meckel nur „Sampson“ mit unrichtiger Bandangabe.

1687. Mulebancher: „Tomae Frosini amita L annorum, triginta tribus post suspectam grauidationem annis mortua. — Sanguis in cauitatem abdominis euomitus. Vterus cum ouario sinistro eadem patiebatur incommoda; quod sane ouarium mire adeo dilatabatur, vt ad dextram partem vterum impelleret. In eodem ouario carnea duraque moles, ac callosa spectabatur, interius cum multis eminentiolis, ossiumque et cartilaginum processibus.“

Aus Böhmer, *I, pag. 39, nota,* entnommen. Original („*Epistola* Dni. Mulebancher *ad* Lancisium, *Pisis d. 24. Nov. 1867*“) nicht zu haben. — Böhmer schreibt einmal Mulebancher, und anderswo, *pag. 30,* Malebrancher.

Mai 1690. Teroude: „Fille de 18 ans morte d'hydropisie. — Masse informe trouvée dans le testicule droit. Cette masse sembloit tenir quelque chose de la moitié d'un visage humain. — On y voyoit une fente avec deux paupieres garnies de poils en forme de cils, et sur le bord des paupieres les glandes ciliaires, estant plus apparentes à la paupiere inférieure. — Au dessus de la superieure une ligne noire comme le sourcil, placée sur une espece de front, au haut duquel naissoient des cheveux de la nature de ceux de l'homme. — Au dessous du coin de cette fente, sortoient trois veritables dens, grosses comme celles d'un enfant de quatre ans, garnies de leurs gencives et de la figure des molaires. Celle d'embas arrachée, on a vû son alveole. — Au dessous de l'autre coin de la fente paroissoit un trou, lequel avoit quelque rapport au trou de l'oreille. — Au dessous de ce trou estoient trois autres dens, dont deux estoient grosses comme les anterieures et la troisiéme placée entre-deux sembloit ne faire que de naître. — A la partie posterieure de cette masse, opposées aux trois premieres dens estoient trois dens incisives, et au dessous de celles-ci une dent molaire. — Cette masse estoit couverte d'une peau, et à la partie posterieure elle estoit attachée en deux endroits à la membrane du testicule droit. En ouvrant la membrane du testicule où cette masse estoit renfermée, il en sortit une matiere purulente. — On n'a pas fait la dissection de cette masse pour examiner s'il y avoit quelque apparence de crane: à en juger par le toucher, il y avoit sous la peau une substance osseuse.“

Hinsichtlich dieses Falles schwanken die Schriftsteller zwischen einer Dermoidcyste des Ovariums und einer Ovarialschwangerschaft. Die Berichterstatter über ersteren erwähnen ihn meistens gar nicht, während die der letzteren in der Mehrzahl ihn mit Misstrauen ansehen; nur die es unter denselben nicht sehr genau nehmen, reihen ihn ohne Weiteres unter die Ovarialschwangerschaften ein, so De Smet, *pag. 19,* unter den neuern, der überhaupt alle Fälle derart als ovarial sofort begrüsst. Von den älteren Schriftstellern wird er durchschnittlich als ovarial angenommen. Dezeimeris, *Th. II, pag. 10,* und Cauwenberghe, *pag. 159,* entscheiden nicht, ob er eine Schwangerschaft oder ein Kystom sei. Meinerseits glaube ich denselben ein für allemal zu den Ovarialcysten zurückführen zu sollen, und zwar einmal wegen des Alters („18 ans") des Individuums, bei welchem anderweitige Skelettdetritus zu erwarten wären, wenn eine wahre Conception stattgefunden hätte, und dann hauptsächlich wegen des Colorites der ganzen Beschreibung, welches überall das Bemühen des Erzählers verräth, aus dem Pêle-mêle eines pathologischen Gebildes, wie die Tafel es zeigt, eine erzwungene Aehnlichkeit mit einem menschlichen Kopfe herauszufinden. Diese Publication datirt ja gerade aus einer Zeit (1690), in welcher die Suche nach Ovarialfällen eine sehr grosse sein musste, denn man kannte bis zu jener Zeit nur einen einzigen solchen Fall, den von Saint Maurice (1682) beschriebenen. Item, der Schlusssatz der Beobachtung schliesst jeden Anspruch derselben auf Genauigkeit und Wahrscheinlichkeit aus, er lautet nämlich: „On n'a pas eu la liberté de faire la dissection de cette masse comme on le souhaitoit (!), pour examiner si sous cette espece de front il y avoit quelqu'apparence de crane," nachdem im Anfange gesagt wird: „Mr. Teroude a apporté à l'Academie une masse informe etc.", wo also das Scalpell ganz ungenirt zu Werke gehen konnte. — Abweichend von jener der anderen Publicisten ist meine Schreibart des Namens des Beobachters, nämlich „Teroude". So lese ich wiederholt in der ältesten Publication dieses Falles, die ich habe auffinden können, nämlich im *Journal des Sçavans pour l'année 1690, nouv. édit., Paris 1728.* Die *Histoire de l'Acad. roy. des sciences 1686—1699, tom. II, Paris 1733,* schreibt „Theroude", Susewind, Mayer und De Smet unter Andern schreiben „Théroude", der Bibliothécaire Dezeimeris geht einen Schritt weiter und schreibt „Therouldе", endlich Cauwenberghe, der in den Namenscitaten durchgehends unglücklich ist, verwandelt „Teroude" in „Therculée".

1690. Marci: „Catharina Luxin, ledig, bekam im 17. Jahre ihres Alters einen Knoten in der lincken Seite *circa lienem,* welcher biss

in das 38. Jahre ihres Alters, Zeit ihres Todes, immer zugenommen und die Grösse eines ungeheueren grossen ausgefülleten Ochsen-Wanstes erreicht, zum wenigsten 40. Pfund schwer. Die Materie in diesem Sack war dicke, fett und grützlich, allenthalben mit vielen kurtzen und langen krausen Haaren untermenget. Inwendig war dieses Gewächse mit allerhand Gebeinen und Knochen durchwachsen, insonderheit auf einer Seite mit einem rechten Unter-Kinnbacken, nebst vier schönen Backen-Zähnen, und hinten wie ein Manns-Bart mit Haaren bewachsen, *it.* auf der anderen Seite gegen über noch mit einem etwas kleineren Kinnbacken, zwar ohne Zähne, doch mit etlichen *Alveolis,* darinnen noch welche wachsen sollten: *it.* An einer Seite ein fast der oberen *maxillae,* mit vielen *confus*-besetzten Zähnen ähnliches Gebeine. Weiters waren an unterschiedlichen Orten gantze eintzelne theils wie Backen- theils wie Spitz- theils wie Butter-Zähne: Noch fand sich ein artiges Bein wie ein Schulterblatt, und noch eines desgleichen etwas kleiner. Noch hatte der Sack inwendig besondere *cavitates* oder *anfractus,* bald den *viribus,* bald den *muliebribus genitalibus crinitis* gleichförmig: So waren auch sonst theils kahle, theils mit kurtzen krausen Haaren bewachsene Plätze. — Im übrigen schienen alle andere *Viscera* des Leibes gar gesund zu seyn. Die *Matrix* mit allen ihren *Pertinentien* just und ohne Mangel."

Diesen selben Fall hat fast ein Jahrhundert später Blumenbach an zwei verschiedenen Orten (*Medizin. Bibl. I, pag. 153,* und *De nisu formativo, pag. 19*) publicirt und zwar ohne irgendwo den Phil. Marc. Marci als den Beobachter und ersten Beschreiber desselben anzugeben. Noch auffallender ist es dabei, dass Blumenbach, dem dies in der Gotha'schen Kunstkammer aufbewahrte Präparat zur näheren Untersuchung anvertraut worden, dasselbe von vorn herein und ohne Weiteres als eine *Meliceris* des linken Ovariums tauft, ohne irgendwo anzugeben, dass er Reste des Ovariums an demselben aufgefunden hat. Liest man Marci's Beschreibung, so ist keine Rede darin vom linken Ovarium, sondern nur von einer Geschwulst, „von der lincken Seite *circa lienem* ausgegangen". Im Gegensatz hiezu sagt Marci, der die Section ausführte, am Schlusse der Beschreibung ausdrücklich, dass „alle andere *Viscera* des Leibes der Frau gar gesund zu seyn schienen", ja sogar, dass „die *Matrix* mit *allen ihren Pertinentien* (also die Ovarien mitgerechnet) just und ohne Mangel" gefunden worden. — Das Stillschweigen Blumenbach's hinsichtlich des ersten Beschreibers hat zur Folge gehabt, dass fast alle späteren Schriftsteller diesen Fall

als eine sogenannte Honiggeschwulst des Ovariums angesehen und Blumenbach zugeschrieben haben, was weder in Bezug auf das erste noch auf das zweite richtig ist. Bis jetzt war man diese Auseinandersetzung meines Wissens der Wahrheit schuldig. Blos bei Weinknecht, *pag. 13,* wird die Originalschrift ohne den Namen des Beobachters angegeben, jedoch wieder in eine *Meliceris ovarii* alterirt und somit als Ovarialschwangerschaft angesehen, und dann bei Voigtel, *pag. 543,* mit Marçi's Namen wieder als eine Degeneration des Eierstockes gedeutet. —

Dieser Fall gehörte eigentlich nicht hierher, denn anstatt als eine einfache Dermoidcyste, ist er vielmehr als eine wahre Extrauterinschwangerschaft zu betrachten. Da er aber einestheils von den Schriftstellern meistens unter den Fällen von Haar- und Zahnerzeugnissen im Ovarium angeführt wird und anderntheils keine ovariale, sondern wohl eine abdominale Schwangerschaft gewesen sein wird, so hätte ich ihn später unter den Ovarialfällen schwer unterordnen können.

1695. Mery: „Dans le testicule abscédé d'une femme un os de la machoire supérieure avec plusieurs dents; quelques-unes parurent avoir plus de dix ans.“

Dezeimeris und andere schreiben „Méry“, De Smet aber „Mercy“. Dezeimeris, *Th. II, pag. 10*, und Cauwenberghe, *pag. 158,* wissen nicht, ob dieser Fall als Schwangerschaft oder ob als Kystom aufzufassen sei. De Smet, *pag. 19,* ist für eine Schwangerschaft.

1696. Nichols: „Virgin of thirty-one. — On the Right side of the Womb a Protuberance bigger than a large Walnut, from which the Hair grew eight Inches long; in that Tumor, the *Ovary,* a perfect Dog-Tooth socketed in a Bone of triangular Figure, in which another Tooth was growing; the Bone had a *Periostium* on it surrounded with Flesh, fastened at the *Calvaria* to the *Scull.*“

Von dieser *Calvaria* und diesem *Scull* ist sonst in der ganzen Beschreibung nirgends mehr die Rede. Das heisst einen Artikel feuilletonmässig schliessen. — Meckel schreibt „Nicholls“, und gibt unrichtigen Befundort.

1716 oder 1717. Ruysch: 3 Fälle. 1) In *Thesaurus anatomicus I, Ass. III, N. XVII, pag. 29:* „Mulier viginti et quatuor circiter annos nata. — Invenimus dentem molarem latitare in Ovarii, si rectè memini sinistri, duritie. Anatomia publica instituta, dictum Den-

tium racemum attuli et exhibui, alterumque dentem caninum cum caeteris in membrana crassa adhuc occlusis demonstravi. Quot sint numero dentes in membrana adhuc latitantes, me latet, ulterius enim non aperui.“ — Und in der Erklärung der *Tab. III, lib. II, pag. 33* noch: „Partes inferiores, seu radices non perfectae, neque cavae, ast solidissima et ossea, aut lapida substantia praeditae.“ — Oder derselbe Fall aus seiner *Adversariorum Decas I, pag. 6:* „Inter Musaei mei rariora asservavi Ovaria, in quibus dentes veros, dispositos racematim inveni.“ — Ebenso *Ibid. Decas III, pag. 1—2*: „Integram dentium seriem in illo tumore me reperire pulchre memini, et quod incredibile videatur (verum tamen loquor) in ovario muliebri.“

2) In *Advers. Decas III, pag. 1,* bei Besprechung des Inhaltes des Atheroms: „quoties ossicula, vel et ossa ipsa continet diversae omnino figurae; imo vero et pilos instar capillorum hominis, dentes quoque, verosque etiam molares inter illos.“ — Oder *Ibidem pag. 6:* „In Anatomico Theatro ostendebam, Ovarium muliebre continens integram dentium seriem, dentibus humanis simillimorum.“

3) In *Advers. Decas I, N. 2, pag. 6:* „Alium dentem humanum in Atheromate Ovarii stabulantem reperi, qui nunc à capillo pendens tenetur in meo armario.“

Ich habe alle diese verschiedenen Stellen von Ruysch angeführt, um die auffallende Aehnlichkeit der zwei ersten Fälle unter einander zu zeigen. Dieselben werden nämlich von den Schriftstellern als zwei verschiedene von Ruysch beobachtete Fälle angegeben, während sie wohl im Grunde, wie es scheint, ein und derselbe in den verschiedenen Ruysch' Schriften als verschieden aufgeführter Fall sind; denn beiden ist die „integra dentium series“ gemein. Nur dass in den Citaten des sogenannten ersten Falles von einem „dens molaris“ und einem „dens caninus“ die Rede ist, während in dem zweiten nur von „dentes molares“ gesprochen wird, wobei man aber bedenken muss, dass diese letzten Citate der „*Adversaria*“ in eine spätere Zeit als die des „*Thesaurus*“ fallen, in eine Zeit nämlich, wo Ruysch das betreffende Präparat nicht mehr besessen, und es schon an den Kaiser von Russland verkauft hatte. Uebrigens lässt Ruysch in seinen Citaten nirgends die sogenannten verschiedenen Fälle auf einander folgen, sondern er citirt jedesmal nur einen einzigen. Diese Confusion rührt schon von Gysbert Arlebout (1725) her, der erst die Sammelwerke von Ruysch mit Indices versah, indem er diesen Fall einmal unter „Dentes“ und ein

anderesmal unter „Ovarium“ angibt. — Astruc, *tom. V, pag. 104,* nach Arlebout's Beispiel, vermehrt noch den Wirrwarr dieser Citate, indem er ausserdem *„Pag. 20 der III. Decade der Adversaria“* anführt, wo aber unter *Nr. VI* die Chrysaliden besprochen werden und nur im Vorbeigehen als Bewunderungsausdruck folgendes gesagt wird: „Hunc tamen vidi, atque descripsi. Unde in ovario muliebri series dentium? Unde crus infantis in Atheromate placentae uteri?“ Sonst ist nichts mehr darin, das Bezug auf jene Fälle haben könnte. Und Ploucquet, pag. 528, und nach ihm Voigtel, p. 550, geht noch weiter und citirt von Ruysch Fälle von Ovarialschwangerschaft aus dem *Thes. anat. VI, pag. 29 et sqq. 89 et Prodrom. pag. 10.* Wohl ist in der *pag. 29 und sqq.* die Rede von befruchteten Eiern, nirgends aber wird darin gesagt, dass sie im Ovarium gefunden wurden, nur hier und da, dass sie aus dem Uterus entnommen sind. Uebrigens reicht dieser *Thes.* nur bis *pag. 56*; *pag. 89* also ist nicht da. Ebenso wenig habe ich etwas vom *Prodrom.* finden können.

1729. Grambs: „Anna Elisabetha Pfaffenreuterin in den Fünfziger Jahren. — Ein fast die gantze Leibes-Höle einnehmendes / in 6. besondere Hölen / abgetheiletes Gewächs / davon 3. verschiedentlich-*colorirte* Haare / und Materie / sonderlich 2. davon / Zähne / 3. aber Fett in sich gehalten / und noch ein Kleineres solches / an welchem / benebst verwickelten Haaren ebenmässig verschiedene Zähne und ein Stücklein Bein gelegen. — Aus einer *portion* Haut des 2. Sackes / gleich in einem Kieffer / haben sich 4. *molares* 2. *incisivi* und ein *caninus* ausgewachsen / und ebenfalls noch aus einem anderen Stück drey *dentes molares* herausgewachsen gezeiget. — Im dritten Sack haben sich in einer *portion* zäh und fester Haut 5. *dentes molares praesentiret.* — Im kleineren Gewächse ebenmässig ein Klumpen braunlicher mit Fett vermischter Haare benebst 3. Zähnen / als 1. *incisivus* und 2. *canini* / und eine kleine *portion* Bein einem zerbrochenen Kindes-Kieffer ähnlich / darinn enthalten gefunden worden. — Sonst aber haben sich alle in dem Unterleib befindliche Theile *in specie* der Uterus mit seinen zugehörigen ordentlich gelegen / natürlich gestaltet / im geringsten nicht beschädigt noch mangelhafft beschaffen / gezeiget.“

Meckel, *Th. I, pag. 137,* reiht diesen Fall an die Ovarialkystome an, nirgends wird aber darin gesagt, dass der Sack ein Ovarium gewesen, vielmehr dass der Uterus sammt Pertinentien ganz gesund gewesen, wie es übrigens aus der dem Falle beigegebenen *Tafel III, Fig. 2,* zu ersehen ist.

Ausserdem sagt der Verfasser selbst von seinem Falle: „Es sey eine unvollkommene Entwickelung eines unvollständig befruchteten in die Bauch-Höle verirrten Eileins“ und nirgends versetzt er die Entwickelung in das Ovarium.

1741. Le Riche: „A l'ouverture du corps d'une femme. — Poche très-grosse à l'hypochondre gauche, contenant une matière grasse, jaunâtre et une pelote de cheveux. Au milieu un os de figure très-irregulière, à l'extrémité duquel il y avoit trois dents enchassées dans leurs alvéoles. Cette poche étoit l'ovaire du côté gauche. L'ovaire droit étoit rempli d'une semblable matière, et contenoit aussi vers le centre un os pareil.“

Dezeimeris, *Th. II, pag. 10,* und Cauwenberghe, *pag. 159,* lassen den Fall in der Schwebe zwischen Schwangerschaft und Eierstockscyste. Für De Smet, *pag. 19,* ist er selbstverständlich eine Ovarialschwangerschaft.

1746. Bolten: „Ledige Frau von 58 Jahren. — Rechter Eyerstock zur Grösse eines neugebohrnen Kinderkopfes geworden, schloss eine Menge Eiters und einen Sack ein; in diesem waren viele harte, unförmliche und den Knochen gleichende Stücke. Der Sack war nicht sonderlich feste an die innere Wand des Eyerstocks befestiget und hat recht viele Aehnlichkeit mit einer Nachgeburt, so wie jene unförmliche Stücke sehr viel ähnliches mit den Knochen der Hirnschale, doch nur in Ansehung ihrer Bauart behalten haben. Es ist an denselben keine Figur eines einzigen bekannten Beines zu erkennen.“

Verfasser hält diesen Fall für eine Empfängniss im Eierstocke; ich hingegen musste denselben unter die Ovarialkystome unterbringen, weil Nichts im Sectionsbefunde für eine ausgemachte Schwangerschaft spricht, denn aus jener Aehnlichkeit des Sackes mit einer Nachgeburt ist nichts zu machen, so lange wir nicht wissen, worin dieselbe bestand; ausserdem konnte keines der den Knochen gleichenden Stücke hinsichtlich der Form auf irgend einen Körperknochen zurückgeführt werden. Wohl könnte man aus der Anamnese einige Wahrscheinlichkeit für Schwängerung herauslesen, in dieser Abhandlung kann ich mich aber mit der Besprechung derselben nicht befassen. — Böhmer citirt unrichtig „*Obs. 92*“, anstatt „*Obs. VIII*“; „*Seite 92*“ wäre recht gewesen.

1765. Jaegerschmid: „Vxor Ulrich annos triginta duos nata. — Testis sinister durus, in eius parte superiori substantia ossea.

Dissectis involucris apparuere quatuor concretiones quasi osseae, tres dentes molares et unicum caninum referentes, omnes dentes ratione magnitudinis adulti hominis aequantes.“

Diese Zähne begleiteten ein Fötusskelett, und so wird der Fall uns später wieder begegnen.

Gegen 1772. Gooch: „Linker, melonengrosser Eierstock enthielt eine breiartige Materie, in deren Mitte ein Klumpen Fett voll mit Wurzeln versehener Haare und auch ein Paar Zähne waren.“

Aus Voigtel entlehnt; das Original (nach Voigtel, „*Medic. and chirurg. Observations. London 1772*“) konnte ich nicht zu Handen bekommen.

1773. Greding: „Vetula melancholico maniaca, septuaginta duorum annorum mortua. — Dextrum ovarium in saccum pugni magnitudine expansum erat, cuius parietes innatum os tenue irregulare, decem lineas longum, posteriori fini costae simile exhibuit. Cavitas autem huius perampli sacci, permagna quantitate prorsus albae caseosae materiei et innumeris crispis, subtilibus crinibus repleta.“

1777. Baudelocque: „Femme grosse et à terme, extraction instrumentelle; mort cinquante deux heures après l'accouchement. — A l'ouverture: Tumeur dans l'ovaire droit, l'une de ses extrémités est une espece de roche osseuse, garnie intérieurement de neuf dents, parmi lesquelles des incisives, des canines et plusieurs molaires. Le reste de la tumeur contenoit beaucoup de cheveux d'une matière butireuse.“

Dieser Fall ist auch bei anderen Schriftstellern unter dem Namen Lauverjat citirt. Lauverjat beschrieb ihn aber 7 Jahre später als Baudelocque. Beide mit noch einem dritten Geburtshelfer Br .... assistirten die Gebärende.

1777. Laflize: „Fille de dix-huit ans, menstruée depuis quatre années, tumeur indolente se formant dans l'abdomen à gauche. — Trois mois après cautérisée avec la pierre, on en retira un peloton de cheveux imbus dans du pus, et plus tard un corps solide, après quoi la femme guérit. — Le corps extrait avoit un noyau osseux, qui fut comparé au maxillaire supérieur. Au haut de cet os un cuir chevelu garni de quelques cheveux et une chaire molle et fungiforme; inférieurement il ressembloit au bord alvéolaire de la mâchoire supérieure et à l'os du palais qui la termine. Cet os

étoit à demi entouré d'une espèce de gencive. Il sortoit de la face inférieure (gencive et palais) huit dents disposées circulairement, et dont six molaires, une canine, une incisive; deux autres jeunes dents, l'une molaire, l'autre incisive, sortant à peine de leur alvéole. Les premières ressemblent à des dents de la seconde dentition."

In diesem Fall fragt sich, ob überhaupt das Ovarium der Sitz des Tumors gewesen oder nicht. Für Meckel, *Th. I, pag. 137* ist ausgemacht, dass Ersteres der Fall gewesen.

Gegen 1780. Murray: „Im rechten aufgeschwollenen Eyerstock, dessen äussere Haut verknorpelt war, fand sich ein speckartiges mit wurzellosen Haaren durchwürktes Zeug. In der Mitte steckte ein mit Haut verwachsner, einen Quadratzoll breiter und ausser diesem mehrere ähnliche kleinere Knochen. In allen fanden sich Zahnzellen *(alveoli)* und in diesen würkliche Zähne von allen dreyen Arten; grösser als Kinderzähne, doch kleiner als bey erwachsnen."

Aus Blumenbach's *„med. Bibl."* abgeschrieben; das Original (*„Progr. ad actum inauguralem etc. Upsala 1780"*) konnte ich nicht auffinden.

1784. Cleghorn: „Woman aged 50, having borne a child about twenty-five years ago. — Right ovarium enlarged to an immense bag or cyst, its lower-most part is made very rough by small pouches and piles of bone. In some pouches there were hairs, in others fragments of bones; some of the bones appeared to be portions of the jaws, having teeth incased in themselves. Neither of the other bones could be likened to any of the bones of the skeleton. The teeth were forty-four in number, viz. eight incisors, three canini, four bicuspides and sixteen molares; the remainder could not be ranged into particular classes. Several of them were of the first crop, whilst the most were remnant teeth."

Gegen 1785. Schuetzenkranz: „Fünfzehnjähriges Mädchen. — Speckgeschwulst im Eierstock, welche Haare, einen Knochen wie ein Oberkiefer und mehrere Zähne enthielt."

Aus Voigtel copirt; das Original (*„Märkwärd. Handel ser in den praktiska Forlossnings-Vetenskapen. Stockh. 1785"*) nicht aufzutreiben.

Gegen 1787. Young: „Woman aged fifty, who never had a child. — Left ovarium enlarged to a great fleshy tumour. In the right one

were found three grinders, incased in their alveolar process, and an incisor."

Aus Cleghorn entlehnt; das Original („*Edinburgh Essays, vol. II, pag. 273*") war mir nicht verfügbar.

Gegen 1787. De Mederer, 2 Fälle: 1) „Feminae quinquagenariae ouarium sinistrum steatomatosum refertum erat, cui praeter magnam vim pilorum bini quoque dentes incisores, quales in lacteis, inhaerebant."

„2) Feminae triginta octo annorum, quinto puerperio demortuae ouarium corrugatum dextrum tenellos pilos caninumque dentem continebat."

1789. Baillie, *pag. 72*: „Female child, about twelve or thirteen years old. — In the right ovarium converted into a doughy substance, was a fatty mass, intermixed with hair and an excrescence of bones. There arose also from the inner surface of the capsule some vestiges of human teeth, viz. a canine, a small grinder, two incisors and another very imperfect tooth, each of them inclosed in a proper capsule. — Uterus smaller than at birth. Hymen entire."

1792. Dumas: „Femme (55 ans) n'ayant pas fait d'enfant depuis une vingtaine d'années (veuve depuis 18 ans). — Ovaire droit dilaté, contenant des cheveux, une matière semblable à du chocolat, un morceau de chaire sans structure, une portion de mâchoire inférieure d'adulte et quelques dents (3, dont 1 incisive latérale) implantées dans les alvéoles de cette mâchoire avec l'émail et la dureté de celles des adultes (et une dent molaire détachée dont la couronne est détruite par la carie)."

Diesen Fall, welcher sonderbarer Weise in der Beschreibung von Dumas als *conception tubale* bezeichnet wird, beschrieb auch ein Jahr später Fages (und nicht Fagès, wie Cauwenberghe, *pag. 278, n.* schreibt) als *grossesse ovarique* — Die älteren Schriftsteller citiren mit Recht den Fall unter Dumas, so unter anderen Burns, Voigtel und Meckel (letzterer mit unrichtiger Bandangabe); die neueren dagegen führen ihn unter Fages an, so Dezeimeris, Cauwenberghe, und De Smet (beide letztere sprechen denselben als ovarial an). — Die eingeklammerten Stellen sind aus Fages' Erzählung vervollständigt.

Gegen 1794. Baillie: „Achtzehnjähriges Frauenzimmer. — Im Eierstocke fettige mit Haaren untermischte Substanz und der Körper eines mit Schmelz bedeckten Zahnes. Uterus eher kleiner; Hymen vollkommen; keine *Decidua* im Uterus.“

Entnommen aus Sömmering's Uebersetzung von Baillie's Werk. — Voigtel schreibt den Fall Sömmering selbst zu.

Gegen 1794. Bicker: „Eierstock, der Haare, Knochen und Zähne enthielt.“

Entnommen aus Voigtel, Original („*Waarneming van een vogenschynlyk bevrugt Eyernest. Rotterd. 1794*“) nicht verfügbar.

Gegen 1798. Ploucquet: „Zwey und zwanzigjährige Frau, die nie geboren hatte. — Rechter Eyerstock über zwanzig Pfund schwer. Darin Fett, Haare, Zähne zerstreut, und zwar die Zähne und Knochen nur in mit weissem Schleim gefüllten Zellen, die Haare hinwiederum allein in mit Talg gefüllten Zellen. Figur der Knochen war gänzlich regellos. Die Zähne, deren kaum die Hälfte, und ihrer doch ungefähr dreyhundert herausgenommen und gezählt wurden, fanden sich in geschlossenen Beuteln, wie im Kiefer des neugebohrnen Kindes. Die meisten dieser Zähne waren vordere menschliche Backenzähne, oft jedoch mit regelloser Wurzel; häufig war der ganze Zahn durchaus nicht menschenähnlich, und kaum mit Zähnen irgend einer bekannten Thierart zu vergleichen.“

Entnommen aus Autenrieth in seinem und Reil's *Archiv für die Physiologie.* Original („*Memorabile physconiae ovarii nec non osteogeniae et odontogeniae exemplum. 1798*“) mir nicht verfügbar. — Cruveilhier bezweifelt die Wahrheit dieses Falles wegen der Unmasse von Zähnen. Es waren deren nicht dreihundert, wie die meisten Citate angeben, sondern einige sechshundert, denn kaum die Hälfte wurde herausgenommen und gezählt und sie belief sich schon auf ungefähr dreihundert Stück.

(Jahr?) Cheston Browne: „Ausartung des rechten Eierstockes in eine grosse Geschwulst, darin braune Lappen, Haare und ein wahrer Hundszahn.“

Aus Voigtel entnommen, Original („*Pathol. Unters. und Beobacht. Kap. IV, pag. 58 flg.*“) nicht verfügbar. — Voigtel schreibt nur „Cheston“, Meckel „Cheston-Browne“, De Smet „Richard Browne“. Wer hier das Richtige sagt, vermag ich nicht zu sagen.

1803. Nysten: „Jeune fille de 13 ans, pénil sans poils; clitoris très-développé; hymen intègre. — Ovaire gauche entièrement disparu, à sa place une poche bilobaire, contenant un liquide purulent, quelques cheveux, graisse et couronnes de dents, et dans ses parois des cartilages, des os déformes longs et plats et une portion de mâchoire avec des couronnes de dents molaires et canines.“

Nysten und mit ihm die meisten Schriftsteller, so E. zu Campbell etc. sehen darin eine *grossesse ovarique*. Ich glaube am besten zu verfahren, wenn ich diesem Falle hier unter den Ovarialcysten eine Stelle einräume, denn abgesehen davon, dass in der Beobachtung von keinem anderen Gebilde, als von Haaren, Zähnen und unförmigen Knochen die Rede ist, wäre auch nach dem Alter des Individuums eine für eine solche Zerstörung und Resorption nothwendig langdauernde Schwangerschaft sehr unwahrscheinlich.

1812. Merriman, *pag. 53*: „Woman dead after an operative delivery. — Tumor occupied by the ovarium filled with fatty matter intermixed with hair and teeth, lying between the vagina and the rectum.“

1817. Phillips: „Lady thirty years of age. — On the *left side* an ovarial tumor, its contents resembling clouted cream, in the middle a tuft of hair. With a similar substance was the bladder plugged up, and here also another tuft of hair. At the under and posterior part of this a small cyst with the same substance and an incisor tooth imbibed in a portion of bone resembling an alveolar process.“

(Jahr und Beobachter?): „Verheirathete Frau von 33 Jahren, gleichzeitig inner- und ausserhalb der Gebärmutter schwanger, Tod eilf Tage nach der Entbindung. — Im linken Eierstocke Zähne, Knochen und Büschel von Haaren.“

So liest man diesen Fall ohne Jahreszahl und Beobachtersnamen bei E. zu Campbell, *pag. 29—39, nota,* wo natürlich der Fall als Ovarialschwangerschaft mitgetheilt wird. Das mir nicht verfügbare Original soll nach E. zu Campbell im „*Med. chir. Review, vol. IX, pag. 267*“ oder im „*Philadelphia Journal of Medicin and Surgery*“ stehen. — Wäre dies nicht ein und derselbe Fall mit dem vorigen von Phillips? ich möchte es fast glauben.

1820. Lobstein, *pag. 60, Nr. 964*: „2 dents molaires d'adulte enclavées dans une portion osseuse, laquelle ne tient à l'ovaire qu'au moyen d'un ligament grêle.“

1820. Hesselbach, *pag. 347—356, Nr. 630* und *pag. 178, Nr. 747:* „Dienstmagd, 28 Jahre alt. — Im linken mit Eiter gefüllten, zum Sack gewordenen Eyerstock ein fettartiges Concrement und ein Ballen Haare. In der vorderen Wand des Sackes sitzt ein dünnes, einer *Scapula* ähnliches Knochenblatt.“

Verfasser ist bei der Erzählung ungenau, indem er dem Mädchen einmal 32 *(Nr. 747)* und ein anderesmal 28 Jahre *(Nr. 630, Geschichte)* gibt.

1829—1835. Cruveilhier, 6 Fälle: 1) *Anat. path. avec fig. t. I, XVIIIe livr., pag. 1, Pl. III, fig. 1—4:* „*Kyste pileux* dans l'ovaire droit. — La masse de poils est contenue dans une matière graisseuse. Dans les parois du kyste une plaque *osseuse* et une tumeur pédiculée, ayant les caractères du tissu cutané, de laquelle naissent des poils. Nulle part de traces des dents.“

2) *Ibid. fig. 5:* „*Double kyste pileux* donné par M. Caffe; femme morte un mois après l'accouchement. — Le kyste postérieur est formé aux dépens de l'ovaire, l'antérieur aux dépens du pavillon. Celui-là présente une *bride fibreuse*, à l'extrémité de laquelle naissent deux dents, une incisive et une canine, implantées dans un os contenu dans l'épaisseur des parois du kyste.“

3) *Ibid. Pl. IV, fig. 1—3:* „Kyste pileux ovarique sans précision du côté. — On y voit la masse adipeuse et pileuse, des plaques ossifiées, une bride fibreuse, et à l'extrémité de celle-ci deux dents, une canine et une molaire, de la première dentition, supportées par le débris d'un os percé d'un trou, probablement le maxillaire supérieur avec le trou sous-orbitaire.“

4) *Ibid. pag. 2, Pl. IV, fig. 4—5:* „Kyste pileux accolé à l'utérus, détaché sans aucun soin, mais probablement formé aux dépens de l'ovaire. Dans ce kyste une bride fibreuse, et à l'extrémité de celle-ci une dent incisive et une canine soutenues par une portion osseuse appartenant probablement à l'os maxillaire supérieur et ayant une échancrure qui paraît être le trou sous-orbitaire. A côté des dents un tissu criblé des trous, évidemment un fragment de peau.“

5) *Ibid. fig. 6:* „Deux kystes sans communication et tenant à l'ovaire gauche. Une masse pileuse dans l'un, dans l'autre rien qu'une matière grasse, et dans la cloison intermédiaire une masse de dents saillantes dans le kyste pileux et soutenues par des fragments osseux.“

6) *Ibid. Pl. V, fig. 1—4.* Fall von 1831: „Kyste pileux ovarique gauche, donné par M. Blandin, rempli par une matière grasse, entourant un peloton de poils. Cette masse pileuse tenait aux parois du kyste à l'aide d'une mèche bien peignée. Dans cette partie le kyste forme deux tumeurs, dont la droite présente deux petits étuis cornés. A gauche de la mèche est une bride et deux dents, une molaire et une canine, implantées dans deux alvéoles paraissant avoir appartenu au maxillaire supérieur. Au milieu du tissu adipeux d'où naissait la mèche, était une charpente osseuse de forme irrégulière."

Andere derartige Fälle sind auch zu finden bei Cocchi, Corvinus, Meckel, Alquié u. a. m. Und nach dem Beispiel einiger alten Autoren wären auch noch jene Fälle hierher einzubeziehen, in welchen nicht einmal Haare oder Zähne etc. im Ovarium auftraten, sondern einfach nur Fetzen von verschiedenen Arten von Geweben, wie Knorpelfetzen, Fleischmolen, Hydatiden u. s. w. So liest man hier und da als *ovarial* citirt unter anderen die Fälle von Cochon Dupuis (siehe Schlussnachweis), Littre *(Acad. d. sc. d. P., 1703 hist., pag. 43, obs. XIV)*, Böhmer *(II, pag. 45—48, Tab. II, fig. 3—5)* etc. Ja sogar einfache gelbe Körper findet man als im Ovarium befruchtete Eier hier und da, wohl aus Versehen, bei den Schriftstellern angeführt, so z. B. die Fälle von Littre *(loc. cit., pag. 42, obs. XIII)*, Ruysch *(Decas I, Nr. II, pag. 9, tab. I, fig. 2)*, Böhmer *(I, pag. 33, nota p.)*, Everard Home *(Philos. transact. 1819, P. I, pag. 64—65, Pl. III, fig. 3—5)*. In letzterem Fall scheint es, dass Ev. Home wie auch E. zu Campbell den *Cumulus proligerus* der *Membrana granulosa* des Follikels für das *Amnios* und *Chorion* angesehen haben. E. zu Campbell, *pag. 25, not.*, citirt bei dieser Gelegenheit *„vol. 119"* anstatt *„year 1819"*.

Schlussbetrachtungen dieser I. Gruppe.

Beobachtungen von Dermoidcysten im Ovarium sind in der neuesten Zeit so zahlreich geworden, dass die Anführung derselben grossen Raum ausfüllen würde. Ich habe hier die Mehrzahl der älteren und sogar die ziemlich neuen von Cruveilhier angeführt, und zwar diese letzteren aus dem Grunde, weil sie Cruveilhier theilweise wieder als Ovarialschwangerschaft bezeichnet hat, nachdem eine solche Deutung schon ziemlich verschollen war. Die Mehrzahl der älteren Autoren entdecken, in der Suche

nach den in ihrer Zeit noch ziemlich raren Fällen von Eierstocksschwangerschaft, in diesen Cysten lauter Ovarialschwangerschaften (was in der That das Nächstliegende war), und nur einige sprechen sich gegen eine Befruchtung aus. In aller Kürze will ich hier die Reihe der Meinungen anführen, die über diese vom Volke als Hexerei angesehenen Ovarialerzeugnisse geherrscht haben. — Bei noch nicht mannbaren Individuen waren sie für Lamzweerde das Produkt eines Nutritionsexcesses, *Molae nutritionis,* und keine *Molae generationis.* — Blasius, *pag. 15—16,* erklärt sie als auf dem Wege der Metastase von anderen kranken Theilen herrührende Atherome, verwirft jedoch eine etwa stattgehabte Conception nicht ganz. — Als *Lusus naturae* fasst sie Tyson auf *Philos. trans. vol. XXV, p. 2391),* d. h. das Vorhaben der Natur, einen vollendeten Fötus aus den Eierstockseiern zu bilden, wäre dabei vereitelt worden, wobei die Natur aber nicht müssig geblieben wäre, sondern ihren Bildungstrieb ebenso gut entfaltet und aus jenem verfehlten Thiere eine Art thierischer Pflanze, „Animal vegetables", entwickelt hätte, welche letztere dann unter der Form von Haaren, Zähnen, Knochen u. dgl. auftreten. — Teroude fasst sie als eine Conception auf — ebenso auch Yonge *(Phil. trans. vol. XXV, p. 2392),* nur steht letzterer erstaunt vor jenen Fällen, in welchen das Individuum noch mit unversehrtem Hymen gefunden worden. — Ruysch *(Decas III, No. I)*, dem ein Fall von solchen Produkten innerhalb eines Magens bekannt worden, deutet sie als Erzeugnisse von Honiggeschwülsten, die überall im Körper auftreten können. — Schacher will die Haargebilde vom Blut herleiten. — Nach Haller's Evolutionslehre sind sie die später eintretenden Entwickelungsprodukte von bereits in der ersten Schöpfung präformirten unförmlichen Keimen, wonach die unförmliche Frucht schon im Eierstocke prädestinirt wäre: eine Copulation wäre dabei nicht absolut nothwendig. — Bolten spricht sich in seinem Fall für Conception aus. — Für Böhmer, *I, pag. 40, not.,* können nur die Zähne und Knochen für Schwangerschaft sprechen, eine solche sei aber auch dann nicht absolut nothwendig, da in jedem Körpertheil „ossicula generari possunt". — Astruc will in jedem Atherom, Steatom und Meliceris des Ovariums, sei es mit nur Haaren oder mit Haaren und Zähnen etc. zugleich, einen Detritus von Ovarialschwangerschaft erkennen: in diesen Fällen sterbe die Frucht sehr früh ab, während jene Gebilde sich weiter entwickeln können. (Diese gelegentliche Erwähnung von Astruc eignet sich, um einiges Licht auf ein bei den Autoren häufig vorkommendes, sich gerade auf diese Ansicht Astruc's beziehendes Citat zu werfen. Unter anderen haben nämlich Dezeimeris, Cauwenberghe und De Smet dem Astruc nachgeschrieben,

„er habe als Ursache der Extrauterinschwangerschaft die Scham, die Furcht u. s. w. angegeben, welche die Frau bei einem unerlaubten Beischlaf gehabt, was um so mehr zu vermuthen sei, als diese Schwangerschaftsart am gewöhnlichsten bei Mädchen und Wittwen vorkomme, und hauptsächlich bei solchen, die sich eines guten Rufes erfreut hatten.“ Abgesehen von der ungenauen Ortsangabe bei Dezeimeris und Cauwenberghe, nämlich: „*tom. IV, pag. 238*“, anstatt *tom. IV, pag. 30 und 34,* und *tom. V, pag. 106 und 107*“, haben jene Autoren den Astruc sagen lassen, was nicht seine Absicht gewesen, denn wenn dieser auch in der That jene Momente als Ursache hervorgehoben hat, so sollten sie doch nicht nach ihm für alle Extrauterinschwangerschaften gelten können, ja nicht einmal für alle Ovarialen, sondern nur für eine besondere Art dieser letzteren, nämlich für die hier in Rede stehende mit Haar- und Zahnprodukten. Er unterscheidet nämlich, *tom. V, pag. 105 und 106,* in den Ovarialschwangerschaften 3 Arten: 1) die in Steatome, Atherome etc. ausartende; 2) die, bei welcher das Ei innerhalb des Ovariums eine kurze Zeit sich entwickelt und später selbst darin aus Nahrungsmangel etc. abstirbt, und 3) die von Ruptur des Ovariums durch weiteres Wachsthum und Austreten des Fötus. Die erste Art nun (nicht also die zweite und dritte und nicht jede Extrauterinschwangerschaft), sagt Astruc weiter *pag. 106 und 107*, kann als Ursache unter anderen etwa die Furcht, die Scham haben u. s. w. wie oben). — Baudelocque und Lauverjat bezeichnen diese Fälle als Ovarialschwangerschaft. — Murray adoptirt Haller's Evolutionslehre. — Blumenbach sieht darin die Folgen eines gehemmten Bildungstriebes: der Bildungstrieb bei dieser unvollkommenen Empfängniss an einem verfehlten Ort könne nicht seinen natürlichen Gesetzen gemäss in dem rohen Zeugungsstoffe rege werden und folglich auch keine gehörige Ausbildung der Frucht bewirken. — Cleghorn erkennt darin mit Astruc einen Fötusdetritus. — Nach Warren besitzt jeder Körpertheil die zur Hervorbringung von Haaren nöthigen Flüssigkeiten. — Baillie's Auffassung zufolge würde dem Eierstock eine gewisse Kraft innewohnen, die, ohne jeden vorangegangenen Geschlechtsverkehr, doch einen der Generation nachahmenden Vorgang einzuleiten vermöge, was mit anderen Worten eine *Lucina sine concubitu* wäre. — Für Dumas sind solche Fälle wohl Befruchtungen, jedoch mit einem undurchdringlichen Schleier umhüllt. — Fages deutet sie als Ovarialschwangerschaft. — Cheston-Browne spricht sich für eine Verschluckung aus, so wenigstens in Bezug auf die Haarfälle und auf Ruysch's Fall von Zähnen im Magen, welchen Sömmering auch bezweifelte. — Tumiati fasst diese Ovarialbefunde als über-

zählige Theile eines und desselben Befruchtungsactes auf, desjenigen nämlich, welcher das Individuum schuf, in dessen Innerem jene Produkte auftreten. — Coley sieht darin das Resultat einer vereitelten Anstrengung zur Darstellung eines Fötus nach vorangegangenem Geschlechtsverkehr. — Nach Wienholt liegt darin eine wahrscheinliche Befruchtung vor. — Für Nysten sind es Befruchtungen im Eierstocke. — Nach Voigtel sind diese Fälle weder eine unvollkommene Schwangerschaft, noch die Detritus eines Fötus, sondern das Erzeugniss des irregeleiteten und abnorm thätigen Bildungstriebes, das Produkt einer abnormen Thätigkeit des Ovariums. — Authenrieth spricht ihnen jede Befruchtung ab: es seien nur einfache Ausartungsprodukte des Ovariums; die Afterorganisationen bei dieser Ausartung könnten theils oder ganz aus Talgzellen, oder theils aus Gallerte oder Schleim bestehen; im ersten Falle werden die Ausartungsprodukte nur Haare, im letzteren nur Zähne, Knochen u. dgl. sein können. — Meckel schreibt dem Weibe die Fähigkeit zu, von selbst und ohne Paarung unvollkommene Darstellungsversuche neuer Organismen hervorzubringen, welche Fähigkeit hauptsächlich in den ja zur Generation bestimmten Ovarien am häufigsten auftrete: wieder also eine *Lucina sine concubitu.* — Lobstein spricht sich gegen Schwängerung aus. — Bonnet (siehe Cruveilhier, *traité d'anat. pathol. t. I, Paris 1849, pag. 382*) sieht darin eine Art Keimeinschachtlung, „emboîtement des germes"; nach ihm würden mehrere aufeinander folgende Generationen gleichzeitig durch eine und dieselbe Begattung befruchtet werden können. — Cruveilhier kehrt zu der Ansicht Tùmiati's zurück, und will sogar in jedem „Kyste pileux", gleichviel ob er nur Haare und Fett oder zugleich mit diesen Zähne, Knochen, Hautfetzen, Nägel etc. enthält, eine stattgefundene Befruchtung erkennen, jedoch mit Zeitunterschieden, die dahin gehen, dass entweder jene beim geschlechtsreifen Individuum stattfand, in welchem Falle eine Graviditas extrauterina resp. ovarialis vorliegt, oder dass dieselbe so alt wie das die Cyste tragende Individuum, ihm also coëtan sei und alsdann sei folglich jene Cyste kein Schwängerungsprodukt dieser letzteren, sondern des Vaters derselben, nur dass dieselbe auf den Weg der parasitären Einnistung, „inclusion parasitaire", in jenem Individuum-Sohn, seinem Bruder, als ein Monstrum fortgewuchert habe; hiernach sind die „Kystes pileux" der Generationswerkzeuge bei mannbaren Frauen als Extrauterinschwangerschaften, dagegen diejenigen bei unreifen Mädchen, wie auch jene, welche in anderweitigen als in den Zeugungsorganen, dann bei Kindern und bei männlichen Individuen auftreten, als parasitäre Einnistungen, mit anderen Worten als *Foetus in Foetu* zu deuten. — Pelikan

lässt die Dermoidcysten aus den zahlreichen, embryonalen Formelementen sich entwickeln, welche sich im Bindegewebe des Ovariums befinden. — Axel Key sieht darin ein Spiel der Bildungskraft der Natur. — Mayweg führt die Entwickelung dieser Dermoidkystome ebenfalls auf das indifferente Epithel der Schleimhaut des Graaf'schen Follikels zurück; durch jenes Epithel sei Alles gegeben, was zur Bildung von Haaren und Zähnen nothwendig wäre. — Für Lücke sind es congenitale Gebilde, die in fehlerhaften Einstülpungen des äusseren Keimblattes bei der Bildung der Ovarien ihren letzten Grund haben. — Waldeyer hat sie aus den von den ursprünglichen Keimzellen herrührenden Eizellen des Ovariums, sei es nun aus den aus dem Epithel bereits ausgebildeten Follikeln, oder aus etwaigen Resten von Pflüger'schen Schläuchen abgeleitet: das Befremdende des epidermoidalen Charakters des Epithels jener Dermoide verschwinde, wenn man bedenke, dass jene Epithelzellen bei ihrer Vermehrung durch Theilung oder Sprossung auf dem Wege der Parthenogenese andere Produkte liefern können, als sie selbst sind, und dass ferner das Hornblatt das erste Produkt der Furchung sei. — Láng pflichtet der Ansicht Waldeyer's bei. — Und endlich nach Cohnheim rühren sie, wie jede Geschwulst von einem Fehler, von einer überschüssigen Zellenproduktion nämlich, der embryonalen Anlage in einem früheren Stadium der Entwickelung.

So viel über die Genese der Dermoidkystome des Eierstockes.

Eine nähere Prüfung dieser so verschiedenen Meinungen liegt ausser dem Plan dieser Abhandlung und nur der Vollständigkeit halber sind dieselben hier angeführt worden. Alle laufen im Ganzen darauf hinaus, entweder eine vorausgegangene Befruchtung festzustellen, oder dieselbe zu verwerfen. Haben nun dieselben eine klare Einsicht in diesen dunklen Punkt dargelegt? Ich möchte es bezweifeln, denn sogar die sinnreiche Vermuthung Waldeyer's hat Manches gegen sich, nämlich, abgesehen von den ziemlich seltenen parthenogenetischen Beispielen, bleibt es dabei immer unverständlich, warum und gerade nur hier jene Parthenogenese einen von ihrem gewöhnlichen Gange abweichenden Weg einschlagen solle, indem sie aus den durch den epithelialen Charakter der Schleimhäute gekennzeichneten Mutterzellen, den Keim- oder Eizellen nämlich, auf dem Wege der Einschnürung oder Knospenbildung solche Tochterzellen würde entstehen lassen, die ein von dem der Mutter ziemlich abweichendes Epithelgepräge, jenes eines Hornepithels nämlich, an sich tragen. Und angenommen selbst, dass die neue Zellenbrut das Resultat jener jungfräulichen Zeugung wäre, dann bleibt doch immerhin räthselhaft, warum sie immer und immer die Abweichung nach nur einer und derselben Richtung einschlägt, der epidermoidalen und

knorpeligen nämlich. Diese immer wiederkehrende Wiederholung wird auch nicht erklärt durch Cohnheim's treffliche Auffassung, welche übrigens nicht neu, sondern der alten von Tumiati innig verwandt ist. Der Zukunft muss es wohl vorbehalten bleiben, das letzte Wort über dieses dunkle Vorkommen im Eierstocke zu sprechen.

II. Gruppe.

Sie umfasst die Fälle, in welchen der Eierstock aus dem Grunde, *weil er verschwunden und an seine Stelle ein Fruchtsack aufgetveten ist*, als ursprünglicher Befruchtungsort angesehen wird. Jene Fälle von einfacher Grössenzunahme des Eierstockes, in welchen also noch von einer eigentlichen Ovarialsubstanz die Rede sein kann, fallen jedoch nicht in diese Gruppe; hier werden nur jene Fälle abgehandelt, in welchen die Beobachter nicht mehr von einem eigentlichen Ovarium, sondern ausdrücklich von einem Sack oder Tumor reden, der die Ortslage des Ovariums angenommen hat, mag nun ein solcher Tumor eine Ruptur haben oder nicht. Solche Fälle sind folgende:

1728. Bianchi: „Taurinensis Mulier post duos partus, septem deindè annis absque graviditate transactis, trigesimo aetatis anno, tertio concipiens. — Foetus extra uterum XV. propè annos recens incorruptusque in illa, XLV. annorum mortua, superfuit. — Cadavere aperto, Omentum duram membranam obtegebat, quae foetus *chorion*, *amnio* conjunctum erat. Supra *Chorium* neque *placentae* vestigium supererat, exceptâ funiculi umbilicalis portione integrâ adhuc, quae *chorium* perforabat. — Sinistrum crus cum pede foetus extendebatur in saccum rubrum atque musculosum, qui ad dexteri *ovarii* locum excavatus erat. Dextera *falloppiana* tuba, crassitie aucta, latiori extremo clausa, et sacci margine sinè tentorii et fimbriarum vestigio omnino coalita atque confusa. *Ovarium* dexterum nullum; sed ejus loco saccus iste, qui revera nihil aliud erat, quàm *Ovarium* ipsum, in quo foecundatum ovum, dum cresceret, necessariam sibi stationem comparaverat. Tuba sinistra decurtata et corrugata, *ovario* annexa erat. Uterus omninò naturalis, immò pro ratione

Mulieris, quae jam pepererat, mole parvus videbatur. — Foetus erat incorruptus, humidus, flexilis, mollis et carne plenus; ejus extima superficies, albidâ, oleosâ et velut sebaceâ crustâ obtegebatur.“

Gern würde ich noch Mehreres von dieser sehr sorgfältig gemachten Beobachtung anführen, wenn es mir der Raum gestattete. — Nach Bianchi's eigener Eintheilung ist dies ein Fall von „conceptus testicularis“, d. h. eine „Graviditas *ovariorum* externa“, Abart der „Vitiosa intermedia“. — Böhmer zählt diese Beobachtung unter den ihm bekannten Ovarialen, jedoch als „dubia“ mit auf, und gründet seinen Zweifel auf Bianchi's Angabe, dass der Fötus die neun Schwangerschaftsmonate im Ovarium gelebt, sich entwickelt und erst nach Verlauf derselben den Sack rupturirt habe und in die Bauchhöhle ausgetreten sei („partus internus“ Bianchi's), während die Mutter dabei am Leben blieb. Das hätte aber Böhmer nicht so sehr befremden sollen, da er ja selbst diesen Fall unter die Gravid. ovariales ext. rechnet, in welchen der Eierstock nicht wie in den Ovar. int. im vierten Schwangerschaftsmonate, wie er es annimmt, zu rupturiren braucht. — Abgesehen von einer ungenügenden Beschreibung des Fruchtbehälters, die auch Böhmer diesem Fall vorwirft, lässt derselbe, wenn man die Zeit, in welcher er beobachtet wurde, bedenkt, sehr wenig an Ausführlichkeit zu wünschen übrig und man dürfte ihn unter die am vollständigsten beschriebenen rechnen. Denjenigen Schriftstellern gerade, die den Alten die Ungenauigkeit in der Beobachtung immer wieder vorwerfen, wäre dieser Fall unter manchen andern auf's Wärmste zu empfehlen, denn mehrere alten Fälle sind nicht so dürftig in der Anamnese, und so unausführlich in den Krankengeschichten, wie ihnen in der neuesten Zeit eine Dissertationsschrift (Hess, *1869, pag. 30*) vorwirft. Im Gegentheil, gerade in dieser Hinsicht wären viele der alten Fälle sehr verwerthbar, wovon jeder, der sich die Mühe geben wird, dieselben nachzulesen, sich überzeugen kann. — Ohne diesem Falle jeden Anspruch an Ovarialität absprechen zu wollen, könnte man doch denselben einmal wegen der Befestigung und Vermischung des Abdominalendes der betreffenden Tuba, die ihr Tentorium und ihre Fimbriae dabei ganz eingebüsst hat, mit dem Fruchtsacke, dann wegen der Hypertrophie ihres noch vorhandenen Theiles und endlich wegen der muskulösen Textur des Fruchthälters mit eben so vielem Recht als eine der sog. tuboovarialen Schwangerschaften auffassen, oder in Anbetracht der vielen Adhäsionen des Fruchtbehälters (nämlich mit dem Peritonäum, Omentum minus, Dünndarm etc.) und der vollständigen Ent-

wickelung der Frucht, eher für eine Abdominal- (resp. Intraperitonäal-, wenn wir näheres über das betr. Ligam. latum wüssten) Schwangerschaft halten. An eine rein tubare lässt wohl nicht die volle Reife der Frucht denken.

1730. Giffard: „Woman gone with Child for about six Months. — *Foetus* having no other Nidus than the *Ovary*, and brought forth trough the *Rectum*. — *Foetus* was perfect, but wasted and shrunk. — *Vagina*, *Uterus*, *Ligamenta Rotunda* in a natural State, likewise *Ovary*, *Fallopian Tube*, and *Ligamentum Latum* on the left side. The Right *Ovary* with the *Ligamentum Latum* dilated into a large and irregular *Sacculus* behind the *Uterus*, adhering to its posterior Paries, extending itself towards the left side, where it was connected to the *Colon* and the *Rectum* and containing port of the *Placenta* and of lacerated Membranes. The right *Fallopian Tube* had its *Morsus Diaboli* confusedly united with this *Sacculus*, and opened into it. Another Aperture in this *Sacculus* opened into the *Rectum*.“

Dieser Fall wurde zuerst von Nourse, welcher der Section beiwohnte, in Mortimer's *Philosophical Transactions*, *1730*, und erst später von Giffard selbst in seinen *Cases of Midwifery 1734*, veröffentlicht. Ich habe die ursprüngliche Publication benutzt. — Böhmer bezweifelt den Ovarialcharakter dieses Beobachtungsfalles wegen der zu lange (6 Monate) dauernden Entwickelung der Frucht. — Deutsch führt ihn als ovarial an. — Für E. zu Campbell (der falsch Gifford schreibt) und De Smet ist er eine Tuboovarialschwangerschaft. — Dezeimeris schwankt zwischen einer grossesse sous-péritonéo-pelvienne und einer tubo-ovarique. — Nur das Verschwundensein des Ovariums und die Lage jenes *Sacculus* an dessen Stelle konnten hier zur Annahme einer Eierstocksschwangerschaft verführen; welche geringe Bedeutung aber diesem Momente allein zuzuschreiben sei, werden wir weiter unten bei der Besprechung dieser Gruppe sehen. Wäre die Beschreibung der einzelnen Unterleibsgebilde und des Fruchthälters eine eingehendere und die Ausführung der zwei dem Falle beigegebenen Abbildungen sorgfältiger gewesen (es kommt nämlich der in der Beschreibung als normal angegebene Uterus in der *Fig. 1* wie unverhältnissmässig vergrössert vor), so liesse sich dann dieser Fall vielleicht unter eine der verschiedenen Extrauterinschwangerschaftsarten einreihen. Dem ist aber leider nicht so, und man ist so gezwungen, denselben zu den Extrauterinfällen im Allgemeinen zu rechnen, oder höchstens wegen der Lage des Fruchtsackes hinter dem Uterus, dann dessen Verwachsungen mit demselben, mit der Tuba, mit dem

Colon und Rectum, und hauptsächlich wegen der ziemlich frühzeitigen Usurirung und Perforation des letzteren denselben etwa für abdominal zu halten.

1749. Boehmer: „Meretrix triginta octo annorum. — Gestatio quadrimetris. — Aperto abdomine, in regione illiaca sinistra saccus praeternaturalis, tumidus, membranacco-carnosus, cum superiore vteri parte, eiusdemque posteriore superficie cohaerens (qui ouarium sinistrum impraegnatum erat). Postica facie, infra mediam eius partem ruptura, vbi dexter embryonis pes propendebat. — Ligamenta lata inaequaliter tensa. Ouarium dextrum triangulare, rugosum et rimosum, eiusdem ligamentum teres naturaliter figuratum, sed sinistrum, nimis crassum, et iusto longius. Fimbriae tubarum *Fallopii*, dextrae nimirum flexuosae (von eigentlichen rechten Fimbrien dürfte kaum die Rede sein, vielmehr nur von einem fimbrienlosen, in den Sack direct einmündenden Ende der rechten Tuba, wie *Tab. II, E* zeigt); sinistrae vero oblique parumque serpentino descendentis tractu, cum ouario grauido coalitae (Versehen des Verfassers hier bei der Zurückführung der Buchstaben auf die Abbildungen, denn *E* in *Tab. II* ist das Ende der rechten und nicht das der linken Fimbrien, resp. Tuba. Eher hier dürfte der Verfasser von einer Art Fimbrien reden, denn das Ende dieser linken Tuba spaltet sich gerade bei seiner Verbindung mit dem Sack in zwei Zacken); interea vtraque tuba ad vteri fundum aperta. Ala dextra vespertilionum naturalis (wieder ein Versehen; die Buchstaben *FF* beziehen sich in der *Tab. III, Fig. I* nicht allein auf die rechte, sondern auch auf die linke ala vespert.), parua alterius portio in coniunctione sinistri ouarii cum eiusdem lateris tuba. — Vterus magnitudine grauido vnius circiter mensis similis; eius cauo poroso-villosa et quasi turgescens membrana. — Ouarii impraegnati exterior atque communis tunica, in duas lamellas separabilis erat; exterior illius textura fibrosa, interior fibroso-vasculosa, circa placentam crassissima, et in tota circumferentia membrana tenui obducta erat. — Embryo sexus potioris, fere quadrimestris, posteriorem ouarii partem respiciebat. — Funis vmbilicalis tortuosus, sinistrorsum versus ad centrum placentae ferebatur, quae facie conuexa anteriori et interiori ouarii superficiei adhaerebat. — Embryonem amnios cum chorio vnitus obuoluebat.“

Verfasser hält diesen Fall für eine conceptio ouaria, „etenim, sagt er, corpus in formam sacci expansum, ante tubam sinistram (Versehen anstatt

dextram, wie aus der Beschreibung und den 3 Tafeln zu sehen, die Tuba sin. liegt oberhalb des Sackes vor demselben, unter dem Lig. teres.) positum, ouarium sinistrum fuit," und zwar für eine interna, weil „totum *ouarium* in corpus spongioso-fibrosum mutatum embryonem continuerit." — Mayer, *pag. 2* und *3,* der, wie früher angegeben, diesem Falle den Ovarialcharakter abstreiten will, erlaubt sich zu diesem Zwecke Böhmer's Angaben dahin zu entstellen, dass er das von diesem Letzten als Lig. teres. sin. bezeichnete und abgebildete Gebilde für einen Rest des linken Ovariums angibt („linkerseits sind jedoch beide [tuba und ovarium] nur als 2 rundliche Stränge von einander zu unterscheiden," sagt Mayer), und gestützt nun auf dieses theilweise Verschwundensein des linken Eierstockes und hauptsächlich auf das volle Verschwundensein der linken Fimbrien, eine Graviditas ovariotubaria darin erkennen will. Von diesen 2 Strängen nun ist kein Wort in der Beschreibung zu lesen. Wohl sieht man in den Tafeln 2 mehr oder weniger runde Gebilde, die ziemlich dicht aneinander in den Uterus einmünden. Diese sind aber in der *Tab. I* (Vorderansicht) linkerseits das obere hintere das linke Lig. teres. und das untere vordere die linke Tuba, und in der *Tab. II* (Ansicht von hinten) rechterseits das obere hintere die linke Tuba und das untere vordere das linke Lig. teres. Mayer will nun in diesem Lig. teres. das Ovarium entdecken, so dass dann nach einer solchen Deutung das Ovarium sich strangartig an den Uterus ansetzen und jedes Lig. uteroovaricum entbehren würde! —

Meines Erachtens liesse sich wohl eine ursprünglich nur in der Eierstocksubstanz stattgefundene Entwickelung des Eies annehmen, welche weiterhin nach und nach nicht allein das ganze Ovarium in jenen Sack umwandelte, sondern auch die nächstliegenden Gebilde theilweise in Mitleidenschaft zog. Dass es aber sicher so gewesen sein muss, davon kann keine Rede sein, wie wir am Schluss dieser Gruppe sehen werden. —

Es sei im Vorbeigehen bemerkt, dass Böhmer die Ruptur des Sackes bei den Ovarialschwangerschaften in dem dritten, spätestens vierten Monat vor sich gehen lässt, so dass die Ovarialfälle mit später eintretender Ruptur für denselben sehr zweifelhaft sind. Sein Fall soll ziemlich den vierten Monat erreicht haben; die genaue Dauer desselben lässt sich aber aus einem Versehen in der Beschreibung nicht feststellen: die Frau soll sich nämlich Ende Septembers 1749, zur Zeit des ersten Ausbleibens der Menstruation, schwanger gefühlt („Primo enim conceptionis mensae versus finem Septembris Anni CIↃIↃCCXLIX, suppressis mensibus"), im dritten Monat den Tumor gespürt haben („Tertio grauiditatis mense tumorem ventris durum sensit") und Mitte September desselben Jahres gestorben sein

(„Idibus Septembris eiusdem anni obiit"). Dieses letzte „Septembris" muss jedenfalls „Decembris" heissen und so ist diese Schwangerschaft auf eine Dauer von $3^1/_2$ Monaten zu berechnen, wie Böhmer ja haben will.

1758. B. Meckel: „Anna Barbara Kannerken, quadraginta annos nata, militis uxor, plurium infantum mater, undecimum, fere duodecimum graviditatis mensem agens mortua. — Aperto abdomine, apparuit foetus explens omnem abdominis cavitatem. — Sub foetu pelvim versus, totum hypogastrium opplens, magis tamen in dextrum latus inclinatus, tumor rotundus, carnosus. — Funis umbilicalis naturalis, quindecim pollicum longus, in tumorem praeternaturalem ferebatur. — Uterus naturalis, a tumore *ovarii* sinistrorsum depressus. Substantia uteri in fundo crassior, vasis sanguiferis pertexta. — Ovarium sinistrum cum sinistra tuba Fallopii naturale. In misso ab orificio uterino dextrae tubae stilo, emersit prope tumorem in abdominis cavum, ostio hoc abdominali angustiori et laciniis destituto. Aliqua sub tubae exitu distantia exiit ligamentum ovarii uterinum et ad ipsum tumorem continuavit. Nullum hinc dubium in determinando pro tumido ovario, tumore nostro. — Tumidum ovarium peritonaei tunica a ligamento lato dextro, dextraque ala vespertilionum orta, obductum erat. In superiori et anteriori expansi ovarii parte laxe imponebatur hoc peritonaeum et cum eo cohaesit lacera placentae membrana, exinde vero supra et retro tumorem ferebatur, ita tamen, ut membrana peculiaris rupta a peritonaeo facile separabilis fuerit. Haec membrana in duas laminas separari potuit, superiorem abdomini obversam, membranae amnios similem, ad funiculum umbilicalem pergentem, inferiorem vero, chorio similem, ovarii membranae crassiori adhaerentem, ipsam ejus substantiam obvolventem et plurimis villis vasculosis in ovarium ipsum continuam."

Dieser Fall, der in der Dissertation von Deutsch zu lesen ist, ist in der Literatur unter dem Namen „Deutsch" bekannt und citirt. Da aber die Beschreibung desselben von B. Meckel herrührt, wie es Deutsch selbst anfangs seiner Dissertation sagt: „Promissis ut satisfaciam, praeprimis Observationem, a *B. Meckelio* chartae commissam, trado," so führe ich ihn hier unter dem Namen des Letzteren an. Diese Beobachtung wurde nämlich schon 1758 gemacht, während Deutsch's Dissertation erst 1792 geschrieben wurde. —

Deutsch sieht in diesem Falle eine primäre Ovarialschwangerschaft,

aus welcher später nach Ruptur der Eihüllen eine secundäre („falsa“ nennt er mit Josephi diese Art) abdominale Schwangerschaft entstanden ist. Die Beschreibung ist sehr sorgfältig ausgeführt und verdient neben jene von Bianchi und Böhmer gestellt zu werden. Nur eins liest man nicht gerne darin, nämlich dass Deutsch am Schlusse dieses Falles mehrere der bis dahin bekannten Beobachtungen von Extrauterinschwangerschaft als solche zu verläugnen und sie nur als einfache Uterusrupturen zu deuten versucht. Er schrieb in einer Zeit nämlich, wo das relativ häufige Vorkommen einer Decidua im Uterus bei den Extrauterinschwangerschaften noch keine ausgemachte Sache war, so dass gerade dies Vorkommen ihn verleitete, die betreffenden Fälle für Uterinschwangerschaften mit nachfolgender Ruptur zu halten. Als unmittelbare Folge dieser verfehlten Auffassung findet man manche von ihm als Uterusruptur gedeutete Fälle, die ja in der Regel von übler Prognose für die Mutter sind, ganz ohne schlimme Folgen vor sich gehen. —

Was nun seinen eigenen Fall anbelangt, so spricht meines Erachtens Alles nur für eine Abdominalschwangerschaft mit späterer Anwachsung der Placenta am Ovarium und Degeneration desselben. Denn ausser der vollen Entwickelung der Frucht möchte ich nur an das Vorhandensein der Peritonäaltasche des Lig. lat. um das Ovarium erinnern, und an die Verwachsung jener zweiblättrigen Membrane (Amnios und Chorion) mit genannter Tasche: diese Verwachsung, resp. die zweiblättrige Membran, konnte nicht auf der inneren Fläche der Blätter der Peritonäaltasche des Ovariums bestehen, sondern nur auf der äusseren derselben, wie es wenigstens folgende Stellen verrathen: „Superius anteriusque hoc peritonaeum imponebatur tumori et cum eo (nämlich peritoneo) cohaesit lacera placentae membrana. Haec membrana rupta a peritonaeo facile separabilis erat. (Hätte dagegen die Placenta innerhalb jener Tasche gelegen, so würde es heissen: peritonaeum a membrana facile separabile erat.) Superior membranae lamina (amnios) abdomini (nicht peritonaeo) obversa erat, inferior vero (chorium) ovarii membranae crassiori (jedenfalls peritonaeo gemeint) adhaerens.“ Nach dieser Auseinandersetzung dürfte dieser Fall wohl für eine ausgemachte Abdominalschwangerschaft (und zwar nicht falsa, d. h. secundäre, wie Deutsch meint, sondern vera, d h. von Anfang an) angesehen werden. — Bezüglich jener von dem Verfasser sehr flüchtig erwähnten „villi vasculosi“ von der Placentarmembran zum Innern des Ovariums kann ich nur entweder für einen *attentionis lapsus* des Verfassers oder für eine nach erfolgter Anwachsung der Placenta an das Ovarium eingetretene Gefässproliferation von der einen zum andern mich aussprechen. Von einem ins Ovarium verlegten eigentlichen Fruchtsack kann in diesem Falle kein Rede

sein, denn, wenn auch von dem Ovarialtumor bemerkt wird, er sei „specie carnosus", so ist doch nirgends die Rede von einer Ruptur in demselben, sondern nur von einer Laceration der Placentarmembran.

Gegen 1786. Bland: „Farbiges zwischen 30—40 Jahre altes Weib. — Leicheneröffnung: rechtes Ovarium fast aschfarben, an seinem Ligament hängend, am Colon, Mesocolon, Ileum und Mesenterium angeheftet. Der Balg (welcher? wohl dies Ovarium gemeint) enthielt eitrige Masse und Knochen von einem viermonatlichen Fötus; linkes Ovarium und Uterus gesund."

Aus E. zu Campbell abgeschrieben. Die Originalstelle („*Edinb. med. comment. vol. XI, p. 334, 1786*" nach E. zu Campbell) war nicht aufzutreiben. — Ob der Balg ein und dasselbe Gebilde mit dem Eierstock, oder nur an diesem angewachsen gewesen, ist nach der mangelhaften Beschreibung nicht zu bestimmen. Ich nehme das Erstere an und führe so diesen Fall hier an. Weiter unten Näheres über die Bedeutung solcher Bälge.

1790. Krohn: „Taglöhners-Frau, 33 Jahre alt, Abort im 1787, Tod am siebenten Monat der zweyten Schwangerschaft. — Leichenöffnung: vier und ein halb Pfund schwere siebenmonatliche Frucht weiblichen Geschlechts im linken ungemein ausgedehnten, einem grossen Sack gleichenden Ovarium. Decidua in der vergrösserten Gebärmutterhöhle. Auf der vorderen Fläche der Gebärmutter zwey dunkelrothe Erhabenheiten. Ende der linken Tuba verlor sich in den Eihüllen. Keine Spur des linken Ovariums zu entdecken, nur jener Balg an seiner Stelle. Rechterseits Tuba und Ovarium ganz deutlich."

Entnommen aus Stark und E. zu Campbell. Originalarbeit (nach E. zu Campbell „H. Krohn, *London 1791*" [sic!], nach Stark „Krohn: *Foetus extra uterum historia. London 1791*") nicht zu haben.

Gegen 1798. Petit: „Frau, 38 Jahre alt, zum fünftenmal schwanger. Nach einer Dauer dieser Schwangerschaft von etwa zwey Jahren Tod. — Section: im rechten Eierstock ein etwa siebenmonatliches weibliches Kind. Nabelstrang welk aber fest. Mutterkuchen nicht gross, die Stelle des Eierstocks, wo er anlag, war die etwas dickere am ganzen Sacke. Trompete und breites Band dieser Seite verschwunden und mit dem Eierstock verschmolzen. Uterus gesund."

Copirt aus Voigtel und E. zu Campbell. Originalstelle („*Recueil des actes de la Société de Santé de Lyon, 1798, pag. 193*“ nach Voigtel) nicht zu beschaffen. — Ich habe diesen Fall in diese Gruppe eingestellt, weil in demselben keine Rede von einem eigentlichen Eierstocke, sondern nur von einem Sacke sein kann. Trotz des Schwundes der Tuba und des Lig. lat. haben jedoch die meisten Schriftsteller diesen Fall als ovarial gedeutet, ob mit Recht, bleibt sehr fraglich. Hätte ich ihn vollständiger vor mir, so würde ich denselben auf Grund jenes Anliegens der Placenta am Balge und jenes Schwundes dreier Unterleibsgebilde, wie auch auf Grund seiner Dauer auf eine Abdominalschwangerschaft zurückzuführen versuchen; so mangelhaft aber, wie ich ihn kenne, kann ich ihm nur die unten folgende Allgemeinbesprechung jener Bälge zu Theil werden lassen.

Gegen 1798. Forrestier: „Im rechten Eierstock ein ganzes fünfzehn Zoll langes Kindsgerippe. Die meisten Weichtheile desselben zerstört. Gebärmutter von der Grösse eines neugebohrnen Kindskopfs, weiss, mit zolldicken Wänden am Grunde.“

Aus Voigtel abgeschrieben, die Originalstelle („Duncan's *Annals for the year 1798*“ nach Voigtel) mir nicht zugänglich. Kölpin zu Burns schreibt „Forestier“, Kilian zu Burns „Forrester“, Mayer „Forrestie und Duncan“, E. zu Campbell endlich gibt den Fundort ohne den Namen des Beobachters an. — Um ein 15 Zoll langes Gerippe zu beherbergen, muss man von dem Ovarium annehmen, dass dasselbe zu einem grossen Sack geformt war, daher die Einführung dieses Falles in diese Gruppe.

1805. J. G. Walter im *Museum anatomicum etc.*: „Conceptio in ovario. — Ovarium dextrum apertum, in quo facta fuit conceptio, in ingentem saccum permutatum; foetus cum placenta novem mensium ab ovario solutus est. Uterus amplitudinem et habitum uteri gravidi duorum mensium habens.“

1805. Heim, *pag. 13*: „Frau B., 35 Jahre alt, erste Schwangerschaft über die gewöhnliche Dauer und Tod. — Section: Unter dem *Peritonaeo* den ganzen oberen Theil des Bauchs einnehmend eine halb durchsichtige röthliche Blase, röthliches Wasser und einen ausgewachsenen Embryo enthaltend. Letzterer lag im Grunde jener Blase auf der linken Mutterseite. — *Placenta* mehr rund und doppelt so gross und in *regione hypogastrica dextra* unter dem *Coeco* festsitzend. — Uterus 2—3 Mal grösser mit übel-

riechender *Decidua.* — Rechtes Ovarium gesund, vom linken aber keine Spur.“

Dieser Fall, welchen wohl verstanden Heim selbst nicht für ovarial, sondern für abdominal hält, ist hier nur für diejenigen eingeschaltet worden, welche eine Ovarialschwangerschaft aus dem Verschwundensein des Ovariums entnehmen wollen.

1806. Ballard: „Madame de Freelych, quarante-cinq ans, deux enfans, grosse de nouveau depuis vingt-deux ans. — A l'ouverture: matrice naturelle; *ovaire* droit fondu sans laisser plus aucun indice; le gauche gros comme la tête de la malade, dans son intérieur une matière gélatineuse et un masse de cheveux, et dans ses parois deux dents canines, des os du crâne et des extrémités parfaitement reconnaissables. Multitude d'hydatides sur le kyste formé par l'ovaire.“

Wiewohl dieser Fall in Corvisart's *Zeitschrift* als grossesse de l'ovaire angeführt wird, so wäre er doch wohl unter der ersten Gruppe richtiger angebracht. Nur wegen jener für Schädel- und Extremitätentheile angegebenen Knochenstücke in einem kopfgrossen Ovarium, deren Vorkommen aber sehr zweifelhaft, musste ich denselben hier anführen.

1811. Madame Lachapelle, *pag. 153*: „Grossesse extra-utérine coexistant avec une grossesse ordinaire. Accouchement du fruit utérin vers le huitème mois. Mort. — *A l'ouverture:* un sac dans la région iliaque droite, rompu à sa partie antérieure et supérieure. Par cette ouverture un foetus putréfié pesant deux livres présentait son épaule. Le placenta altéré répondait à la partie antérieure et inférieure du kyste, à la quelle il n'adhérait pas. Utérus dévié à gauche, la trompe et l'ovaire avaient disparu. — Ce foetus extra-utérin était environ trois mois plus jeune que l'autre.“

Wohl bemerkt, nicht Madame Lachapelle, sondern andere sprechen diesen Fall als ovarial an.

1816. Madame Lachapelle, *pag. 147*: „Grossesse tubaire ou ovarique. Taul ... âgée de vingt-quatre ans, enceinte pour la deuxième fois, morte au sixième mois de sa grossesse. — *A l'ouverture:* sang épanché; dans la région lombaire droite un foetus, masculin, âgé de six mois, mort, mais sans putréfaction. — Dans les régions ombilicale et lombaire gauche un kyste épais et solide, adhérent aux

parties voisines, déchiré en haut et à droite, contenant encore le placenta et les membranes du foetus; Cordon ombilical intact. — L'utérus, *bien plus volumineux,* repoussé à droite. — Cordon sus-pubien, trompe et ovaire droits parfaitement sains; trompe gauche se trouvait à son origine au devant du kyste, plus loins elle s'y perdait et ne pouvait être suivie. Cordon sus-pubien et ovaire gauches confondus sans trace dans les parois du kyste."

Mit Recht schwankt die Verfasserin zwischen tubaire und ovarique und selbst tubo-ovarique, wie sie noch bei der Schlussbetrachtung hinzusetzt.

1820. Susewind: „W. H., triginta sex annos nata, anno aetatis vigesimo tertio nupta, tres infantes peperit, obiit D. VIII, M. Jun. 1820, septimo quartae graviditatis mense. — Sectio: Tumor ab osse pubis usque ad umbilicum surgens, praecipue regionem pubis, umbilicalem et inguinalem dextram occupans, cum pariete posteriori et dextra parte uteri cohaerens, aperte foetum masculum semestrem continens, cujus caput vaginam inter et rectum pondere compressum erat. Cavum uteri vacuum, ejus magnitudo talis qualis in graviditate trimestri. — Ovarium sinistrum sinistramque tubam Fallopianam cum fimbriis loco solito invenimus, dextrum autem ovarium reperire non poteramus, suumque locum saccus et infans explebant. Dextra etiam tuba Fallopiana non aderat et multa licet opera data, et diligenti exploratione facta, ne vestigium quidem detegi poterat; verisimile igitur est, illam nos in excentratione multis laboribus impedita, amisisse. Sacci dissectio tres membranas obtulit, externam albi coloris, crassitiem lineae non excedentem, mediam duram et firmam, Chorion, internamque teneram et subtilem, Amnion. — Funiculus umbilicalis duodecim pollices habebat."

Verfasser hält seinen Fall für ovarial und verwirft die damals geltende Meinung, dass das geschwängerte Ovarium sich nur bis den 3. oder 4. Monat ohne Ruptur ausdehnen könne. Es sei in seinem Fall die Frucht 7 Monate darin geblieben. — Wie früher bemerkt, ist dieses einer der Fälle, die der Kritik Mayer's zugefallen sind. In Bezug nämlich auf das Zugeständniss des Verfassers hinsichtlich der rechten Tuba bricht Mayer, *pag. 3,* in folgende sarkastische Ausdrücke aus: „Das ist also auch eine Eierstocksschwangerschaft! Wenn auf solchen Fundamenten ein Gebäude ruht, dann hält es wahrhaftig nicht schwer, es einzureissen! Aber leider ruht die ganze Lehre auf nicht viel festeren!" Hierin besteht die ganze

Widerlegung Mayer's und er erklärt darauf kühn, wie er selbst sagt, den Fall für tubar. — Meines Erachtens hat dieser Fall ebenso viel Anspruch auf Ovarialschwangerschaft, wie viele andere citirte, jedenfalls aber wegen der Dauer mehr auf jene Art als auf die tubare. Ob er aber wirklich eine Ovarialschwangerschaft gewesen, das wird wohl immer eine Frage bleiben müssen, denn eine Abdominalschwangerschaft kann ebenso gut jene fehlenden Gebilde zum Schwund gebracht haben.

1823. (Beobachter?): „Verheirathete 30 Jahre alte Frau im 4. Schwangerschaftsmonat gestorben. — Leichenöffnung: An der Stelle des linken Eierstocks eine ganseigrosse, mit dem Uterus, der Muttertrompete und dem Rectum zusammenhängende Geschwulst, in welcher Fötusknochen enthalten waren. Die dem Uterus zunächst gelegene Parthie war verdickt und halbknorplig. Rechtes Ovarium vergrössert und mit denselben Structurveränderungen. Uterus zweimal so gross und mit einer Decidua ausgekleidet. Linke Tuba vergrössert."

Aus E. zu Campbell, *pag. 30, n.* abgeschrieben, die Originalstelle („*Glasgow medical journal, vol. III, pag. 153*" nach E. zu Campbell) nicht zu haben.

1824. Barkhausen: „34jähr. Frau, 9. Schwangerschaft vom April 1823 bis den 12. Febr. (wohl 1824), Zeit ihres Todes, gedauert. — Section: ungewöhnlich grosses abgestorbenes Kind in einem Fruchtbehälter, der das r. Ovarium befunden wurde, sehr dick war, besonders nach der Basis, Muskel-Fibern zu enthalten schien und sich nach der Mitte des Bauches auf den Fundus uteri gelegt hatte. Rechte Tuba und sämmtliche Ligamente dieser Seite waren mit dem Fruchtbehälter verwachsen und halfen zum Theil denselben bilden. Uterus nicht viel grösser wie ein Entenei, keine Decidua in seiner Höhle."

Entlehnt aus Rust und Camper, welche als Originalstelle „*Ny Hygaea af* Otto, *Juli 1826 — Juni 1827*" angeben, die mir nicht findlich war. — Zu bemerken ist, dass Barkhausen den Fall schon vor dem Tod der Frau als ovarial diagnosticirt haben will. — De Smet schreibt „Barkhausen" und „Brackhausen".

1828. Guerard: „Frau H., 28 Jahre alt; eine operative Geburt vor 7 oder 8 Jahren, Tod im 3. Monat der 2. Schwangerschaft. — Section: Bluterguss in der Unterleibshöhle. Mehrfache Verwachsungen und

brandige Entzündungen in deren Eingeweiden. Ovarien dunkel, krankhaft ausgedehnt, und mit dem Peritonäum verwachsen, bis ins grosse Becken ragend, und Säcke von 4 Zoll im Querdurchmesser bildend. Der ganz scirrhöse Uterus wie eine 4 Zoll breite weisse Haut vor dem Ovarium ausgebreitet und nur durch den Körper und Lig. rot. zu erkennen. Seine hintere Wand von dem Ovarium untrennbar. Keine Spur von breiten Bändern, noch von Fallopischen Röhren. Ovarien, hauptsächlich das rechte, mit dem Periton. verwachsen. Bei der behutsamen Lostrennung der zusammengeschrumpften mit dem Periton. verwachsenen Urinblase riss das linke Ovarium ein, wodurch sich Jauche entleerte und das Dasein eines Eierstocks offenbart wurde. Das nun ganz geöffnete linke Ovarium stellte einen zusammengefalteten Sack dar, dessen Wände mit geronnenem Blut bedeckt waren. — Das rechte Ovarium wurde an der hinteren Fläche geöffnet, es enthielt viele Blutgerinnsel und einen dreimonatlichen, mit seiner Placenta in einem besonderen Sacke eingeschlossenen Fötus. An der vorderen Seite dieses Sacks lag noch ein mit Jauche ausgefüllter Eitersack.“

An der dieser Beschreibung beigegebenen Abbildung kann man wegen deren Kleinheit sehr wenig lernen. Nur so viel ist darüber zu sagen, dass die Ansicht von vorn genommen ist und dass man trotzdem den Fötus innerhalb des geöffneten rechten Ovariums zu Gesicht bekommt, was mit der Beschreibung gar nicht übereinstimmt, denn der Verfasser sagt, er habe das Ovarium an der hinteren Wand geöffnet, in welchem Falle man den Fötus bei der Ansicht von vorn gar nicht sehen sollte. — Mayer, *pag. 1 n.*, citirt falsch „Rust's *Magazin*, *Bd. XXIV*“ anstatt *XXVI* und schreibt „Guérard“.

1828. Rahts: „Marianne Lippke, 36 ans, deux couches, de nouveau enceinte depuis plus de quatre mois, mort. — Autopsie: ventre rempli de sang, utérus augmenté dans toutes ses parties, sa cavité tapissée par une caduque. Trompe et ovaire droits à l'état normal. — Trompe gauche normale, admettant un petit stylet depuis l'utérus jusqu'au pavillon. Ovaire gauche transformé en un kyste, dont la paroi externe très-forte avait à peine une ligne d'épaisseur et l'interne était tapissée par un chorion épais et par un mince amnios. — Déchirure à la partie supérieure gauche et postérieure. Placenta attaché à la face postérieure du kyste; cordon ombilical intact; foetus féminin ayant à peu près quatre mois.“

Aus Cauwenberghe entlehnt, der das Original (nach ihm „Raths, *de graviditate ovarica, diss. 1828, Berolini, pag. 25*“) übersetzt hat. Das Original war mir nicht zugänglich, so dass ich die genaue Orthographie des Namens des Beobachters nicht angeben kann. Cauwenberghe schreibt nämlich durcheinander „Raths und Rahts“, Nordsieck „Raths“, Mayer „Rahts“, Hess „Raths“.

1837. Flachs: „Mariée de 24 ans, première grossesse de quatre mois de durée. — Sang épanché dans la cavité abdominale. Tumeur sphérique rouge violacée de la grosseur de la matrice au quatrième mois de gestation, c'était l'ovaire gauche, déchiré à sa partie postérieure, contenant attaché à cet endroit un foetus bien conformé avec ses membranes et son placenta. Utérus un peu plus volumineux était tapissé à son intérieur par une membrane semblable à la caduque.“

Vor 1839 (18 . .). Maier: „Graviditas uterina, die 13., von einer Dauer von mehr als 4 Monaten, verbunden mit falscher Eierstockschwangerschaft, die den 12. Monat erreichte, worauf Tod der Frau. — Sch . . ., Bauersfrau, 37 Jahre alt. — *Section:* grosser, beinahe die ganze Bauchhöhle ausfüllender, häutiger, zur Hälfte mit Flüssigkeit angefüllter Sack, mit festen Wandungen. Die ganze innere Fläche desselben mit eitrigen Flocken überzogen, auf der hinteren Wand lag fest verwachsen ein in eine gallertartige Masse verwandelter Fötus, an welchem nur ein kugelichter Kopf-, ein schmälerer Hals-, und ein länglich-breiter Rumpf-Theil zu unterscheiden war. — Knochen und Eingeweide waren keine zu erkennen, auch weder Eihäute noch Placenta. — Der Sack war nichts anderes als das enorm ausgedehnte rechte *Ovarium,* denn dieses fehlte und jener ging von der anatomischen Stelle dieses Organes aus. Abdominalende der rechten *tuba* nicht mehr nachzuweisen, das Uterinende aber dreimal so dick. Breites und rundes rechtes Mutterband nicht recht deutlich. — Am linken *Ovarium* ein Fleischgewächs. — Uterus regelmässig beschaffen.“

Cauwenberghe schreibt falsch „Mayer“, De Smet „Maier“ und „Mayer“ durcheinander.

1842. Dartigues: „Bagnéris, âgée de 32 ans, mariée, une couche, de nouveau enceinte depuis février 1836 jusqu'au 14 Décembre 1842, jour de sa mort. — Autopsie: tumeur ovale du volume des

OCT 23 1923 LIBRARY

deux poings dans le milieu du bassin, renfermant les débris d'un squelette de foetus à terme confondu dans des matières stercorales. Ce sac membraneux est formé par l'ovaire gauche et par le rectum, est tapisée à l'intérieur par une muqueuse sans trace de placenta et est recouvert à l'extérieur par le péritoine. Une fistule recto-vésicale. — Utérus légèrement endurci."

Verfasser nennt seinen Fall einfach „extra-utérin". De Smet, pag. 22, aber „ovarique".

Schlussbemerkungen zu dieser Gruppe.

Das Verschwundensein des Eierstockes und das Auftreten des Fruchtbehälters an dessen Stelle ist bei den angeführten Beobachtungen der Hauptgrund ihres Anspruches auf Ovarialschwangerschaft. So consequent aber auch die Anschauung jenes neueingetretenen Sackes als eine Umwandlung des nunmehr fehlenden Ovariums erscheinen mag (ich sage erscheinen, denn logischerweise kann aus dem „Nichtsein" nur ein „nichtiger" Beweis entlehnt werden), — welche Auffassung wohl die nächstliegende war, — so wird doch immer die Schlussfolgerung auf Ovarialschwangerschaft eine sehr gewagte sein. Diese Schwangerschaftsart wird dabei nur ein wahrscheinliches, nie aber ein ausgemachtes und bewiesenes Factum bleiben. Jene Umwandlung des Eierstockes nämlich selbst zugegeben, was beweist uns denn, dass sie nicht nachträglich, sondern schon primär im Eierstock stattgefunden habe? d. h. dass ihr erster Entstehungskeim schon von vorne herein im Eierstocke und nicht anderswo gewurzelt? und dass dieser nicht später erst, nämlich bei seiner fortschreitenden Entwickelung, den Eierstock erreicht habe? Kennt man nicht Fälle genug, in welchen nicht der Eierstock allein, sondern auch ein Theil der Tuba, ja sogar die ganze Tuba bei der entzündungerregenden Formation des Fruchtsackes ihre Substanz eingebüsst haben? In welches dann von diesen verlustig gegangenen Gebilden soll man mit Vorzug die Ursprungsstätte jener Neubildung versetzen? Die Alten sprachen sich bei Fällen der letzteren Art meistens für das Ovarium aus, die Neuen dagegen für die Tuba und einige der Letzteren zugleich für die Tuba und das Ovarium, da sie dann von einer Ovario-Tubaschwangerschaft sprechen. Auf welcher Seite nun die Wahrheit stehe, fällt schwer zu sagen, nachdem die Entwickelungsgeschichte die Substanz des Ovariums ebenso gut geeignet für einen Befruchtungs- und Entwickelungsboden, als die des Tubarcanales festgestellt hat, wie wir vorhin gesehen haben. Und

da nun diese Eigenschaft ebenfalls dem Peritonäalsack, und somit auch der Peritonäaltasche um das Ovarium zukommt, wie auch früher schon erwähnt, so darf man bei der Beurtheilung der in Rede stehenden Fälle diese Peritonäaltasche ja nicht ausser Acht lassen. Ja, ich bin sogar der Meinung, dass, wenn man diese dunklen Fälle auf diese letzte Richtung hin untersuchte, man eine klarere Einsicht in dieselben bekommen würde. Mit anderen Worten, es scheint mir am Zweckmässigsten zu verfahren, wenn ich solch dunkle Fälle, in denen Ovarium und Tuba bei der Wucherung des fremden Körpers (Embryo, Eihüllen und Fruchtsack) zugleich in ihrer Substanz ausgebeutet würden, besonders diejenigen, in welchen — gleichviel ob das Ovarium allein, oder Ovarium und Tuba zugleich verschwunden sind — die Entwickelung bis tief in die Schwangerschaftsdauer ohne Ruptur vorgerückt ist, zu den allgemeinen Peritonäal-Schwangerschaftsfällen rechne. Denn es ist nicht einzusehen, warum ein normalerweise nach Follikelberstung aus dem Ovarium ausgetretenes, aber anstatt in die Tuba auf das Bauchfell gerathenes Ei, dort auf einer Bauchfellstelle, etwa in einer feinen Falte desselben, nicht befruchtet werden und, sich dortselbst einpfropfend, nicht eine anfangs leichte Entzündung der nächsten Umgebung hervorbringen, weiterhin aber bei seiner fortschreitenden Entwickelung nicht grössere Anforderung an die Nachbargebilde stellen und so nach und nach Eierstock oder Tuba, oder beide zugleich zu seiner Ernährung, resp. zu der Ernährung seiner Hüllen und seines Behälters nicht in Anspruch nehmen und sie in dieselben nicht umwandeln sollte. Bedenkt man nämlich, dass die Stelle der Eierstocksoberfläche, auf welcher der Follikel zur Berstung gelangt, in den meisten der Fälle nicht im Spielterrain des Flimmerepithels der Tuba, resp. der Fimbrien sich befinden wird, so ist zu erwarten, dass das aus dem geborstenen Follikel ausgetretene Ei entweder auf irgend einem Punkte der Eierstocksoberfläche stecken bleiben, oder auf dieselbe ausgleiten wird. Ereignet sich nun das Erstere und wird darauf das Ei befruchtet, so wird eine ächte Ovarialschwangerschaft die Folge davon sein; geschieht aber das Letztere, was wohl, Dank der mehr oder minder schiefen Stellung des Ovariums und dem, wenn auch so kleinen Impuls, mit welchem das Ei den Follikel verlässt, der häufigere Fall sein wird, so wird das Ei dann auf seiner Abgleitungswanderung durch die um den unteren Rand des Ovariums sich ansetzenden Blätter der Lig. lata aufgehalten werden, und wenn es nun auf den Grund der Tasche dieser Blätter, resp. an der Grenzlinie zwischen Peritonäum und Ovarium, befruchtet wird, so entwickelt es sich zu einer Schwangerschaft in der unmittelbarsten Nähe des Ovariums, ja sogar dicht an diesem letzteren,

wobei dann zu erwarten ist, dass bei den nächsten besten Ansprüchen auf Nahrung, ausser jener Peritonäaltasche, auch das Ovarium hiezu wird beitragen müssen, so dass bei lange fortgesetztem Wachsthum der Frucht und ihrer mehrfachen Hüllen das ganze Ovarium, wenn nicht auch noch anderweitige Gebilde, dazu verwendet werden. Hieraus also und nach dem anatomischen Lagenverhältnisse der erwähnten Gebilde würde man wohl am wenigsten irren, wenn man die meisten der in dieser Gruppe aufgezählten Beobachtungen auf diesen Entstehungsmodus zurückführte, und es fragte sich sodann dabei nur, wie man diesen Schwangerschaftsmodus heissen sollte, ob ovarial, peritonäal oder gemischt peritonäo-ovarial. Bei der unsicheren Wahl aber hinsichtlich der genauen ursprünglichen Einnistungsstätte des Eies zwischen Ovarium, Peritonäaltasche oder beiden zugleich, wäre es wohl meistens verfehlt, den betreffenden Fall als reinen ovarialen oder als reinen peritonäalen ansprechen zu wollen, dagegen wäre es wohl hier am Platze, von einer Schwangerschaft innerhalb der Blätter der Lig. lata zu reden, da ja das Ei ursprünglich, gleichviel ob es nur auf dem Ovarium oder nur auf dem Peritonäalblatt oder in der Verbindungslinie beider lag, doch immer in dem Innenraum der von jenen Bändern gebildeten Tasche gelegen ist. Und dies wäre die Schwangerschaftsart, welche ich bei einer früheren Besprechung in Bezug auf ihre Lage intra saccum peritonaei als intraperitonäale zu bezeichnen vorschlug. In dieser Tasche fände das sich entwickelnde Eichen mehr freien Spielraum als im Ovarium oder in der Tuba, und der sich darin bildende Sack würde anfangs jene Organe einfach verdrängen, dann aber dieselben in Mitleidenschaft ziehen, ausnutzen und selbst in seine eigene Substanz umwandeln. Diese Auffassungsart würde uns noch ausserdem begreiflich machen, dass die bei der Tubar-, resp. Ovarialschwangerschaft im dritten bis fünften Entwickelungsmonat ziemlich unvermeidliche Ruptur des Behälters in unseren Fällen gar nicht mehr aufzutreten brauchte, denn jene Organe würden jetzt nicht mehr von innen aus expandirt, sondern nur von aussen her in ihrer Substanz ergriffen und aufgesogen, was ja damit im Einklang steht, dass einige von unseren Fällen die volle Reife erlangten und dass erst später bei den Bestrebungen der Natur, das nunmehr Fertige los zu werden, die Ruptur des Sackes erfolgte. Und endlich würden mit dieser Schwangerschaftsart auch zugleich die dubiösen Fälle von Tubo-Ovarialschwangerschaft mit in den Kauf genommen werden müssen, welche Fälle doch früher oder später von der Schwangerschaftstafel abgestrichen werden sollten, denn ihre Benennung, — soll sie den ursprünglichen Sitz der Frucht und nicht etwa den später von derselben auf Kosten anderer Gebilde in Anspruch genommenen Raum

bezeichnen, — drückt nichts anderes als ein Unmögliches aus. Ich wenigstens vermag mir nicht vorzustellen, wie das so winzige Eichen bei seinem Austritt aus dem Follikel gerade halb auf der Rupturkante dieses letzteren und halb auf der Kante einer Fimbria (etwa der ovarica) sitzen bleiben kann. Sollte aber jene Benennung den Ort der späteren Entwickelung, resp. die Gebilde, die dann nachträglich an dieser theilnehmen, bezeichnen, dann wäre sie wohl richtig, aber man würde alsdann mit ebenso vielem Recht bei gewissen Fällen von einer graviditas recto-ovarialis, oder recto-tubaria, oder colo-recto-tubo-ovarialis u. s. w. sprechen können, was ein labyrinthisches Mare magnum von Schwangerschaftsarten mit sich bringen würde. —

Durch diese Auseinandersetzung soll, wohl verstanden, nicht behauptet werden, dass alle Fälle unserer Gruppe sammt und sonders dieser vorgeschlagenen intraperitonäalen Art von Extrauterinschwangerschaft angehören müssen, wohl aber wird dies bei der Mehrzahl derselben der Fall sein.

III. Gruppe.

In diese Gruppe werde ich diejenigen Beobachtungen einreihen, deren Anspruch auf Ovarialschwangerschaft auf einer *Grössenzunahme des Ovariums* fusst, welcher meistens eine Ruptur desselben gefolgt ist. Diese Gruppe fliesst mit der vorigen ziemlich in eins zusammen, nur unterscheidet sie sich dadurch von derselben, dass darin nicht die Rede ist von einer Umwandlung des Ovariums in einen Tumor, sondern von einer ächten Ovarialsubstanz, die aber eine Hypertrophie eingegangen hat. Solche sind folgende Fälle:

1614. Mercer: „D. Contia D. Agardi vxor, annos vnum et triginta circiter nata, quarto ab octavo conceptu mense mortua. — Dissectio abdominis: Sanguinis effusio in infima regione, foetus foeminei sexus è latebris quibus inerat disruptis egressus, quinque pollices et vncias magnus, benè efformatus, et vracho ad secundinas quae nullae citrà tunicam amnion conspicuae apparebant suspensus. — Sinister testis mole exigua conspicitur, dexter dum perquiritur in quo et vasis eiaculantibus et dextro vteri cornu anteà foetus conclusus tenebatur, omnia lacera animaduertuntur, ipsius testis glandulosa substantia diuulsa et sparsa videtur. Vasorum spermaticorum

membranae lacerae ad cornu vteri vsque dextrum; vterus sanus et vacuus, qualis in non praegnantibus, pugni contracti magnitudine, in quo dissecto leue quoddam molae rudimentum."

Dies ist der Fall, welcher überall unter dem Namen „Riolan" angeführt wird. Riolan hat aber ihn gar nicht beobachtet, sondern ihn nur als „à Medico Mercero descriptum" in seiner *Anthropographia* angeführt. Nun soll nach Böhmer, Voigtel und Mayer (letztere beide haben wohl hier nur Böhmer nachgeschrieben und den Fall kaum selbst gelesen) in dieser Beobachtung eine Ovarialschwangerschaft vorliegen, und zwar die erstere der Art nach Böhmer's Aussage. Sonst erwähnen alle anderen Schriftsteller den Fall als tubar, selbst Riolan, indem er ihn als Bekräftigung seiner Anführungen über die Tuben heranzieht „tuba videtur eiusdem naturae et substantiae cum vtero, quia carnosa est, in qua quod est mirabile, foetum humanum concipi fuit obseruatum." Wohl muss man annehmen, dass Böhmer, der selbst die Tubarschwangerschaft sonst gut kannte und einen Fall derselben näher beschrieb, zu seiner Auffassung vielleicht nur dadurch verführt worden ist, dass in der ganzen Beschreibung Mercer's nicht ein einziges Mal das Wort „Tuba" vorkommt, sondern anstatt dessen nur immer die Bezeichnung „Cornu" gebraucht und da nun damals einige Anatomen „Tuba" und „Cornu" synonym gebrauchten, von anderen aber unter „Cornu" nicht dasselbe, was unter „Tuba" verstanden wurde, sondern eine dem Ostium uterinum derselben nächst liegende Stelle des Uterus, der Ansatzpunkt nämlich an demselben des Lig. ovarii proprium, auf welche verschiedene Bedeutungen Riolan gerade aufmerksam macht, so hat sich wohl Böhmer bei der Vermeidung des Wortes „Tuba" im angeführten Sectionsbericht dahin verleiten lassen, anzunehmen, dass nur das Cornu und nicht die Tuba in dem betreffenden Falle betheiligt worden sei. Böhmer hat aber dabei übersehen, dass es nicht Riolan der Anatom, sondern der Arzt Mercer gewesen ist, der diese Beobachtung zuerst niedergeschrieben, und der wohl mit den meisten seiner Zeit unter „Cornu" einfach den Eileiter verstanden hat. Meines Dafürhaltens liesse sich wohl aus der Beschreibung Mercer's entnehmen, dass der Fruchtsack in diesem Falle auf die Lage des Ovariums, des Lig. ovario-uterinum, und der Tuba sich erstreckte, d. h. die ganze Peritonäaltasche der breiten Mutterbänder der rechten Seite ausfüllte, wonach dieser Fall in die vorhergehende Gruppe einzureihen wäre.

1682. Saint Maurice: „Madam de Saint Mere after eight prosperous Pregnancies contiued Five years without being with Child; death ad the Fourth or Fifth month of the ninth Pregnancy. — At the

opening of the belly, in the *Epigastrick* Region all the Entrals floating in Blood; among its Clots a little *Foetus* about the bigness of a Thumb, and a Third less in length, well formed, and having the Sex of a Boy, but without covering. The right *Testicle* torn longwaies and thro the middle on the side, that it did not touch the *Tuba*, all its cavity full of clotted blood, its greatness approaching that of an Hens *Egg*, and its Colour being all red without and within. The left *Testicle* was pale and not greater than a little Chesnut. — The right *Tube* was in all things like the left one. — The *Womb* was natural, only a little bigger and softer, all as in the first month of *Pregnancy*. The Vessels of its interior membrane full of Blood and Varicous."

Das Original dieses Falles, ein am 26. April 1682 vom Arzte De Saint Maurice an den Arzt De la Closure geschriebener und im *Journal de Médecine de M. l'Abbé De la Roque, Janvier, 1863, pag. 40,* abgedruckter Brief war mir nicht zugänglich, wohl aber die erst nächste Ueberlieferung und zugleich Uebersetzung vom August 1683, aus der ich den vorliegenden Auszug entnommen habe. Durch seinen Brief will Saint Maurice das damals von Einigen noch bestrittene Vorkommen von Eiern (Follikeln nämlich) im Ovarium feststellen, da ihm dieser Fall von Bildung eines Fötus *in* demselben („conceptio *intra* testiculum muliebrem" liest man in der lateinischen Uebersetzung des *Zodiacus medico-gallicus, annus quartus* [*1682*], *Jan., pag. 6, Genevae 1685*) in seiner Praxis begegnet sei. Alle Schriftsteller, die den Fall anführen oder dessen erwähnen, erkennen darin eine Ovarialschwangerschaft, und zwar mit Ausnahme Böhmer's (und nach Böhmer einiger wenigen anderen) die zuerst als solche beschriebene. Die vielen bei verschiedenen Schriftstellern verschieden angegebenen Citate dieses Falles haben eine Vervielfältigung desselben mit sich geführt und dies nämlich aus dem Grunde, weil die späteren sich begnügt haben, die Citate anderer einfach zu copiren, ohne die betreffenden Stellen durchzulesen. Diese Vervielfältigung hat meines Wissens zuerst Haller (in seinen *Elementa physiol. t. VIII, Bernae 1766, pag. 47*), ohne es zu beabsichtigen, verursacht, indem er den Fall aus verschiedenen Quellen citirt, ohne zu bemerken, dass er ein und derselbe sei. Cleghorn, *pag. 76,* verdoppelt ihn in Abbé de la Rocque und St. Maurice; — Voigtel, *pag. 550,* macht aus ihm fünf verschiedene Fälle (*Maurice, epist. ad Cl. Dm. de la Clausure, 1682;* — Manget, *theatr. anat. Lib. II, Pars III, cap. III, p. 140.* — Duverney, *Oeuvres anatom. tom. II, pag. 350;* — La Roque, *Journal de*

Méd. I, pag. 45; — Philos. Transact. Nr. 150); — E. zu Campbell verdoppelt ihn nicht allein, sondern gibt falsche Ortscitate und entstellt ihn obendrein bei der Uebersetzung; er übersetzt nämlich, *loc. cit., pag. 20,* „un foetus de la grosseur à peu près du *pouce*" durch „einen Embryo etwa von der Grösse eines *Hühnchens*", führt *pag. 21, nota,* als Ortscitat „*Philos. transact. vol. II, pag. 650*", anstatt „*Ph. trans. vol. XIII, Nr. 150, pag. 285*" an, und endlich, *pag. 31, nota,* erwähnt er diesen Fall als einen anderen selbstständigen unter dem Namen „Duverney" ohne nähere Ortsangabe und lässt ihn von Duverney selbst beobachten. — Diesen selben letzten Fehler begeht sogar der Bibliothekar der Pariser med. Fakultät Dezeimeris in seinem *Mémoire, pag. 236 des 1. Th.,* und wohl nach ihm De Smet, *pag. 20.* Duverney, *Oeuvres anatomiques, t. II, pag. 350, Paris 1761,* sagt aber bei seiner Erzählung nirgends, dass er den Fall selbst beobachtet habe, sondern spricht nur von einem der Section beiwohnenden Arzte, und hätten jene Forscher sich die Mühe gegeben, den vorhergehenden Paragraphen der *pag. 349* nachzulesen, so hätten sie dort den Namen „M. de Saint-Moresy" finden können, dessen Fall der von Duverney mitgetheilte ist. Warum nun Duverney den Namen „M. De Saint Maurice" oder sonst „Dom. à Sancto Mauritio" in „M. de Saint-Moresy" metamorphosirt, das kann nur in einer Sprachgrille seinen Grund haben. — Endlich citirt auch Mayer, *pag. 1 und 2, nota,* der fleissige Fehlercopist der anderen, den Fall als doppelt und mit denselben falschen Quellenangaben wie E. zu Campbell. — Dezeimeris, *Th. II, pag. 11* orthographirt anstatt „De la Roque" „Delarocque". — Dieser Fall, wenn objectiv treu erzählt, dürfte trotz seiner kurzgefassten, jedoch zutreffenden Angaben kaum anders als eine Eierstockschwangerschaft gedeutet werden.

1697. Montagnier: „Nupta 30 annos nata, secundo mense secundae graviditatis mortua. — Apertio imi ventris: ejus cavitas sanguine repleta, foetus in eô natans bimestris, optimè efformatus. Uterus cum ligamentis suis atque testiculus sinister in naturali statû. Dexter verò testiculus sexies sinistrô crassior, quâ parte dextrae Fallopii Tubae Tentorio obvertitur prorsùs lacerus, inibi caro mollis, subrubicunda, vasculis sanguineis conspersa, internaeque ovarii membranarum superficiei modo puerilis placentulae adhaerens. Inter binas membranas extimae hujus testiculi superficiei plura transpicuntur ova."

Das Original, welches mir nicht zugänglich war, soll in Vieussens' Dissert. „*De Usu et structura uteri*" als „*Historia 2e observatio Dn. Mon-*

tagnier super formationem Foetûs humani in locô insolitô" mitgetheilt werden. Vergeblich habe ich nach dieser Dissert. verschiedene Ausgaben von Verheyen's *Anatomia* durchgegangen, in welcher dieselbe vorkommen soll. Mein Auszug ist jedoch der nächst älteren Publication dieses Falles durch Manget entnommen. — Dieser auch sehr kurz gefasste Fall steht dem vorigen an Bedeutung nicht nach, und wenn man auch darin eine nähere Besprechung der Tuben vermisst, so wird doch die betreffende rechte Tuba von der Entzündung und der Ruptur verschont geblieben sein, denn nur von dem ihr zugewandten Theil des rechten Ovariums wird die Laceratio hervorgehoben. Uebrigens beabsichtigte vielleicht der Erzähler, als er vom Uterus spricht, durch den Ausdruck „cum ligamentis suis" auch die Tuba mitzuverstehen zu geben.

1771. Charnaux: „Etiennette Prénal, âge d'environ vingt-six (vielleicht aber trente-un; der Verfasser ist hierüber nicht klar) ans, une fausse couche, deuxième grossesse de quatre ans de durée, sortie des os par l'anus pendant la dernière année. — Ouverture: plusieurs adhérences dans les visceres abdominaux. Rectum percé, contenant encore quelques os du foetus. Matrice saine, pas adhérante, n'excedant pas la grosseur d'un oeuf de poule, mais chargée d'hydatides surtout à gauche. Trompe droite et son morceau frangé détruits. Ovaire gauche allongé, distendu et ouvert presque dans toute sa longueur. Les autres parties ne présentoient rien de remarquable. — Les os répondent à ceux d'un foetus de trois ou quatre mois."

Der Darsteller dieses Falles will in demselben eine primäre Eierstocks- und eine secundäre Abdominalschwangerschaft erkennen. Er mag Recht haben, jedoch spricht jene grosse Zerstörung des Eierstockes, des Rectums und theilweise der Tuba sammt den vielen Verwachsungen nicht gerade für seine Ansicht, wenigstens nicht für eine primäre Ovarialschwangerschaft. Eher ist der Fall für eine von vorn herein als einfache Abdominalschwangerschaft der linken Seite und höchstens als eine intraperitonäale im Sinne der der vorigen Gruppe zu bestimmen. — Seite 328 schreibt Verfasser aus Versehen 1671 anstatt 1771. — Deutsch, *pag. 31,* pflichtet der Auffassung des Verfassers bei, nur nennt er ihn „Chamoux" anstatt „Charnaux". — Ebenso Ploucquet, *pag. 507, 515, 528,* der durcheinander „Chamoux" und „Charnaux" schreibt. — E. zu Campbell in seiner Sucht nach Ovarialfällen macht aus diesem, nach ihm selbstverständlich Ovarialschwangerschaftsfall, wieder zwei verschiedene und gibt dabei noch verkehrte Citate an, so

sagt er *pag. 29, nota,* oben: „Ei im linken Eierstock bei einer 26 Jahre alten Person. *J. de méd. et chirurgie 1768*“ und wieder weiter unten: „Ein Ei im linken Ovarium. *J. de méd. chir. et pharm. etc., vol. 39, pag. 324*“. In beiden Fällen gibt er keinen Verfassernamen an und im ersten Citate eine falsche Jahresangabe; der Fundort ist nämlich im „*Journal de médecine, chirurgie, pharmacie etc. t. XXXIX, Paris 1873, avril Nr. 4, pag. 324—335*“. Das Jahr 1768 ist nicht jenes der Veröffentlichung des Falles, denn die Frau starb erst 1771, sondern das Jahr, in welchem Charnaux zum ersten Male von der Frau zu Rath gezogen wurde. Da nun noch E. zu Campbell in der *Nota der pag. 30* wieder einen dritten Fall citirt, der gar nicht an der von ihm angegebenen Stelle zu finden ist, und der ausserdem bis auf den Punkt des Ausgetragenseins des Foetus ziemlich ähnlich dem Charnaux'schen klingt, — nämlich „im *Journ. de Paris Nov. 1812* findet sich ein Fall, sagt er, wo man in der Leiche einer 26 Jahre alten Weibsperson im linken Ovarium einen ausgetragenen Foetus fand“ — so ist fast anzunehmen, dass E. zu Campbell aus dieser Citatverfälschung Anlass genommen, die Ovarialfälle zu mehren, denn wir hätten somit diesen Fall in drei vervielfältigt vor uns. Endlich citirt Cauwenberghe auch den Fall, *pag. 228*, als ovarial, nach seiner Art verunstaltet er aber den Namen „Charnaux“ in „Chameaux“.

1819. Granville; „A lady, aged 39 years, mother of seven children, died at the sixth or seventh month (nicht genau zu bestimmen) of the eighth pregnancy. — Aperture of the abdomen: considerable quantity of blood filling every space amongst the viscera. A tumour of the size of four times that of a hen's egg obscured from sight the internal organs of generation. The inferior and left portion of the tumour presented diaphanous membranes, through which a foetus of about four months was discovered. The left ovarium enlarged was the seat of the tumour and has enveloped it for a time, till it burst in three different places and thus the membranous sac forming the tumour, protruded partially into the abdomen. The placenta was engrafted over the inner surface of one of the lacerated parts of the covering of the ovarium. Fragments of the corpus luteum broken to pieces by the enlargement of the foetus, surrounded the ovum. The ovum was perfectly formed of the placenta, amnion and chorion, without however the *decidua*. — The foetus was as perfect as one of 4 months, but the placenta was only half the size of what it should have been, though more

vascular and spungy. The fragments of the corpus luteum, together with the placenta adhered firmly, by means of short filaments, to the inner parietes of the cavity of the ovarium. — Womb considerably increased in size, in its cavity neither fluid, nor membrane. — Right ovarium healthy. — Right Fallopian tube likewise healthy, but adhering by means of a band to the lateral part of the fundus uteri. — Ligamenta rotunda healty, only larger. — Large ligaments likewise; they did not form the covering of the tumour, but the membranes of the ovarium itself. — Left Fallopian tube sound, loose at its fimbriated extremity and without connection with the neighbouring tumour. — Both the Fallopian tubes were pervious only from their loose extremity inwards, to about half their length."

Ich musste diesen Fall so ausführlich anführen, um einen der drei Beweissätze Mayer's in Betreff der Unmöglichkeit einer Eierstocksschwangerschaft zu beantworten. Den Satz nämlich, welcher, *pag. 12,* folgendermassen lautet: „Die Betrachtungen der in dieser Beziehung aufgestellten probabelsten Fälle, — die jedoch keineswegs den an sie gestellten Forderungen genügen konnten." Es fragt sich dabei nur, ob Mayer diesen Fall überhaupt je gelesen, ich will nicht sagen, näher betrachtet hatte. — Wieder muss ich hier eine Confusion hinsichtlich E. zu Campbell's Citate dieses Falles erwähnen. Er citirt ihn nämlich einmal, *pag. 25, nota 2,* ohne Namen aus dem „*110. Band der Philos. Trans.*" Dies Werk hat aber während einer Reihe von Jahren, seit 1791 nämlich bis 1825, keine Bandnumeration mehr, und das richtige Citat lautet: „*Philosophical Transactions of the Royal Society of London for the year 1820, Part. I, London 1820, Nr. V, pag. 101—107.*" Dann, *pag. 38, nota,* citirt er denselben Fall wieder falsch aus „*Philos. trans. vol. CXI, pag. 107*", und lässt, *pag. 37,* die Frau im Jahre „1829", anstatt „1819" sterben. Endlich nirgends in dieser Geschichte „schliesst Sir Everard Home aus der Verwachsung der Eihüllen mit dem Corpus luteum, dass wohl ein entzündlicher Zustand die Ursache der Zurückhaltung des Eies im Eierstock gewesen sei", wie E. zu Campbell, *pag. 38,* behauptet, sondern Granville (und nicht Everard Home) sagt, *pag 106:* „It appears evident that the corpus luteum does not follow, but precedes conception, as you (er schreibt nämlich an Everard Home) have shown, since considerable portions of the corpus luteum were still found adhering in part to the placenta," was ganz anders klingt. —

In diesem sonst sehr genau beobachteten Falle vermisst man Eines,

nämlich etwas mehr Klarheit über die Dauer dieser verfehlten Schwangerschaft. Es soll nämlich schon im Dezember 1818 die Frau sich schwanger gefühlt haben, und zwar wie es scheint am 12. Dezember, denn seit dieser Zeit wurde sie fast unaufhörlich von jenem Leiden, das sie zum Tod führte, heimgesucht, und sie starb am 9. Juni 1819. Angenommen nun, dass sie am 12. Dezember wenigstens schon einen Monat Schwangerschaft zählte, so hätten wir bis zum 9. Juni eine Schwangerschaftsdauer von gut 7 Monaten, die Frucht war aber erst 4 Monat alt, wornach auf eine Ruptur des Sackes mit nachgefolgtem Tode der Frucht im 4. Schwangerschaftsmonat zu schliessen wäre; von den eine solche Ruptur begleitenden Erscheinungen ist aber in der Erzählung kein Wort zu lesen. Uebrigens ist der genaue Anfang der Schwangerschaft gar nicht zu bestimmen, denn einmal wird gesagt, dass jene Schwangerschaftsschmerzen schon am 12. Dezember auftraten, und später, dass die Frau „regularly menstruated up to December" war.

1819. Hoepfner: „Zum 2ten Male verheirathete Dame, eine Geburt, dann 17 Jahre kinderlos, Tod im dritten Monat einer neuen Schwangerschaft (über das Alter der Frau keine Angabe). — Section: Viel Blut in der Bauchhöhle, linkes Ovarium entartet und zerrissen. Frucht, fast dreimonatlich, auf die andere Seite des Bauches gefallen. Verwachsung des Ovarii mit dem Mastdarm mittelst eines Ligamentes. Uterus eher verengt, verhärtetem Fette ähnlich. Linke Tuba erweitert."

Wegen Unvollständigkeit der Angaben lässt sich wenig aus diesem Falle machen. — Mayer citirt mit falschen Zahlen und ohne Namensangabe: „Rust's *Magazin, Bd. X, Heft 2 und Bd. XI, Heft 3,*" anstatt *„Bd. XI, Berlin 1820, Heft II, pag. 349—350 und Bd. XV, Berlin 1823, Heft I, pag. 129—130.*"

1823? (Beobachter?): „Mutter von 4 Kindern. (Keine Angaben über Alter; Dauer der letzten Schwangerschaft unbestimmbar, jedenfalls aber von mehreren Monaten.) — Leichenöffnung: Grosse Menge von geronnenem Blut in der Unterleibshöhle, nebstdem ein 3—4 monatlicher Fötus, der, wie sich zeigte, im linken Ovarium enthalten war. Uterus orangengross, mit *Decidua* ausgekleidet."

Aus E. zu Campbell, *pag. 30—31, n.,* abgeschrieben, das Original (nach E. zu Campbell: *„Glasgow medical journal, vol. III, pag. 153*) mir nicht zugänglich. — Wenig ist mit der Dürftigkeit des Falles anzufangen,

wohl aber war es eine Vergrösserung und Ruptur des Ovariums, da der Fötus in demselben enthalten gewesen sein soll; daher ist er in diese Gruppe mit aufgenommen.

1823. Sammhammer: „Frau H., verheirathet, 26 Jahre alt, Tod im 4. oder 5. Monate ihrer ersten Schwangerschaft. — Eröffnung: Blut und Blutjauche in der Bauchöhle, Fötus zwischen dem 4. und 5. Monat, in der Ernährung zurückgeblieben, unter den Gedärmen freiliegend. In der Gegend des rechten Ovariums Placenta frei im Unterleibe. Rechtes Ovarium den vierten Theil einer schlesischen Elle lang und halb so breit, oben und links zerrissen. Uterus ausgedehnt, fast so gross wie dies Ovarium; in seiner Höhle *Decidua.*“

Wieder ein sehr dürftiger Sectionsbericht, in welchem kein Wort von den Tuben, Lig. lata und vom linken Ovarium vorkommt.

Schlussbemerkung zu dieser Gruppe.

Die Grössenzunahme des Ovariums mit erfolgtem Riss desselben wäre wohl ein triftiger Grund, um den betreffenden Schwangerschaftsfall als ovarial anzusprechen, wenn jedesmal mit allen Anforderungen bewiesen werden könnte, dass das rupturirte Gebilde der hypertrophirte Eierstock und nur er allein gewesen. Leider aber sehen wir nur zu oft in den Beobachtungen dieser Gruppe, dass dieselben sehr oberflächlich gewesen, und die mit dem Eierstock in Connex stehenden Gebilde nicht sorgfältig genug untersucht worden sind. Trotzdem dürfen einige derselben, ihre Richtigkeit vorausgesetzt, wohl mit Recht ihren Anspruch auf eine Ovarialität gelten machen, wie gelegentlich schon bemerkt worden. —

Uebrigens ist die einfache Entzündung des Ovariums in den vorliegenden Fällen kein Beweis, dass das befruchtete Ei innerhalb desselben gesessen habe; diese Entzündung kann nämlich schon vor der Befruchtung aufgetreten sein, und darin liegt gerade eines der ätiologischen Momente der Extrauterinschwangerschaften, das Moment nämlich einer Störung in den Zeugungswerkzeugen, welches wohl eines der bedeutungsvollsten ist. Der Eierstock mag also schon vor der Conception entzündet gewesen sein, wobei das Eichen beim Zerplatzen des Follikels in Folge jenes alterirten Orgasmus seiner Mutterdrüse anderswohin als es normaliter hingehört, gelangen, und nun in diesem verkehrten Platz befruchtet werden kann.

IV. Gruppe.

In dieser Gruppe werden jene Beobachtungen behandelt, deren Bestimmung als Ovarialschwangerschaft sich auf eine *Verwachsung des Eies oder eines Theiles desselben mit dem Eierstock* stützen kann. Solche sind folgende Fälle:

1781. Gmelin: „Bürgers Frau, ein und dreyssig Jahre alt, vier Jahre nach einer schwierigen Geburt wieder schwanger, Tod im 5. Schwangerschaftsmonat. — Eröffnung des Unterleibes: Verwachsung der Gedärme unter einander und mit dem Darmfell. Loser Klumpen gelber Materie über dem rechten Eyerstock, an diesem aber keine Veränderung. Linker, unterwärts geneigter Eyerstock ungewöhnlich gross, theilweise zwischen Scheide und Mastdarm liegend, seiner ganzen Länge nach von einem Mutterkuchenähnlichen Körper bedeckt und durch Gefässe mit ihm verbunden. Keine Spur von Verderbniss in diesem Körper; in dessen Mitte ein häutiger, offener, leerer Sack. — In der linken Beckenhöhle lagen alle Knochen einer sechs- bis siebenwöchentlichen Frucht, ohne weiche Theile. — Gebärmutter etwas nach links (sic!) geneigt, ihre Substanz sehr fest, in ihrer Höhle nichts als ein wenig eines bräunlichen Saftes. — Fallopische Röhren offen."

Verfasser wie auch Voigtel, Rahts und Cauwenberghe fassen diesen Fall als ovarial auf. Cogitent alii, ob er es sei. Die Beschreibung ässt Vieles im Dunkeln, so ist z. B. das Offensein der Tuben nur zu verstehen von dem Ostium uterinum derselben, und von ihrem sonstigen Verhalten weiss man nichts. Wohl ist der Fall am besten als intraperitonäal oder als abdominal anzudeuten.

Nach 1794 (?) Soemmering: „*Präparat der Giessen'schen Sammlung.* — Fruchtsack an seinem dem Uterus zugekehrten Ende mittelst des Ligamentum fallopianum an die Tube angeheftet, auf seiner entgegengesetzten Seite aber in die noch vorhandenen Fimbrien übergehend. Eine in die Tube eingeführte Sonde gelangte ohne Widerstand in jenen Sack, und wurde nur durch das Amnion, welches sie vor sich hertrieb, verhindert, den Fötus selbst zu berühren. Am hinteren unteren Theil dieses Fruchthälters lag das Ovarium,

mit ihm verwachsen und genau der Stelle entsprechend, die es im normalen Zustande zu der Tube einzunehmen pflegt, — durch die Erweiterung derselben nach hinten gedrängt, aber durch die Duplicatur des Ligamentum latum fest mit demselben verwachsen."

So berichtet Mayer über dieses von Sömmering herrührende Präparat, welches folgende Aufschrift tragen soll: „*Graviditas in ovario sinistro continens foetum quinque mensium.*" Es ist einer der vier Fälle, die, wie schon bemerkt, Mayer seinen sorgfältigen Untersuchungen unterworfen hat, aus welchen die Ovarialschwangerschaft bestritten werden sollte. Mayer sieht natürlich darin eine Tubenschwangerschaft. Dieser Fall soll nach Mayer's Angabe von Sömmering herrühren. Obwohl ich aber auch verschiedene Schriften von Sömmering nach dieser Richtung hin untersucht habe, so war ich doch nicht so glücklich, den betreffenden Fall irgendwo aufzufinden. Bedenkt man nun, dass Sömmering sich mit der Entwickelungslehre näher beschäftigte, da er ja das lehrreiche Werk: „*Icones embryon. human. Francoforte 1778*" veröffentlichte, und dass er in seiner Uebersetzung mit Zusätzen (Berlin 1794) von Baillie's Werk über pathologische Anatomie diesen Gegenstand von pathologischen Ovarialvorkommnissen näher besprach und selbst bereicherte, so wäre es zu erwarten, dass er diesen sogenannten seinen Fall von Ovarialschwangerschaft doch irgendwo angeführt haben würde, was jedoch nicht der Fall ist. Daher muss der Fall ihm entweder erst nach der Veröffentlichung jener Schriften zur Beobachtung gekommen sein, oder jene Aufschrift des in Rede stehenden Präparates rührt gar nicht von ihm her, und das Letztere ist wohl das Wahrscheinlichste, da meines Wissens das genannte Präparat nirgends Gegenstand seiner Erörterung gewesen, was mit seinem wissenschaftlichen Eifer gar nicht in Einklang stünde. Daher sagte ich früher bei einer anderen Gelegenheit, dass Mayer sich für zufrieden erklärt, den Sieg in dem Kampf gegen einen todten Klebezettel errungen zu haben, und füge jetzt hinzu, dass sein Stolz sehr bedauernswerth erscheint, wenn er am Schluss dieses Falles dem berühmten Sömmering den alten Spruch nachruft: „sed aliquando et bonus dormitat Homerus!" — Für die Deutung dieses Falles verweise ich auf meine Schlussbemerkung zur zweiten Gruppe und gemäss der dortigen Auseinandersetzung würde ich ihn als intraperitonäal auffassen.

Um 1810 (?) Stanley: „Selbstmörderin, 30 Jahre alt. — Leichenöffnung: Uterus kuglich und grösser, seine Convexität vermehrt, seine Substanz schwammig, im Hals aber fester; seine Innenfläche

kleidete eine *Decidua,* sein Cervix mit einer gallertähnlichen Masse gefüllt. — Muttertrompeten vergrössert, in ihrem Innern zahlreiche schlaffe Falten der inneren Haut. — Linkes Ovarium bedeutend grösser als das rechte, an seinem hinteren Theil eine rundliche, umschriebene Hervorragung, seine Häute an diesem Punkte sehr gefässreich, seine äussere Membran ohne jede Oeffnung, seine Oberfläche glatt. Nach Spaltung der diese Hervorragung überziehenden Membran zeigte sich ein Balg, der ein Ei enthielt; die innere Oberfläche des Balges glatt und glänzend, die äussere mit der Substanz des Eierstockes fest zusammenhängend. 2 Dritttheile des Eiumfanges berührten einfach den Balg, 1 Dritttheil war unzertrennlich damit verbunden. Chorion und Amnion vollkommen deutlich; auf dem Chorion eine mikroskopische Blutgefässausbreitung, das Amnion mit einer gelben honigähnlichen Masse ausgefüllt; ein Embryo war aber nicht zu finden. Um das Ei herum ergossenes Blut eine Strecke weit in die Substanz des Ovariums. — Im rechten Ovarium zahlreiche Graaf'sche Follikeln und ein pferdebohnengrosser Balg mit wässriger Flüssigkeit angefüllt und mit fleischigen, von der innern Oberfläche aus wuchernden Excrescenzen."

Aus E. zu Campbell abgeschrieben, da mir das Original (nach E. zu Campbell: „*Transact. Lond. Coll. of Physicians vol. VI, p. 414*") nicht zugänglich gewesen. Als Beweggrund des Selbstmordes dieser Person liess sich nur an eine etwaige Schwängerung in Folge unerlaubten Umganges denken. Ob nun in diesem Falle eine Befruchtung vorlag, lässt sich nicht mit Sicherheit feststellen, um so weniger, da E. zu Campbell an einer anderen Stelle, wie ich anderswo in dieser Arbeit bemerke, mit Everard Home, den, wie es scheint, Cumulus proligerus der Membrana granulosa des Follikels für Amnios und Chorion ansieht. Ob Stanley auch so verfahren, lässt sich nicht mit Bestimmtheit sagen. Jedenfalls aber machen hier eine Befruchtung und somit die zuverlässige Beschreibung folgende Umstände verdächtig: einmal, dass man nur aus dem Befunde jenen Verdacht von unehelicher Schwängerung schliessen will, — denn es ist ausdrücklich darin gesagt, „für die unbesonnene That des Selbstmords liessen sich keine Beweggründe denken", — dann der volle Mangel an eine wie es scheint mit Absicht vermiedene Anamnese, dann weiter, dass kein Embryo zu finden war, und endlich jene Degeneration des rechten Ovariums, welche Manches dem Befunde in dem linken ähnliche entdecken lässt. Und hätte selbst eine Befruchtung stattgefunden, so ist doch gar nicht

ausgemacht, dass diese eine ovariale gewesen, denn die innere Oberfläche des das Ei enthaltenden Balges war glatt und glänzend, wie dort gesagt wird, und dieser Glanz und diese Glätte kommen nicht, wie früher gezeigt, der Oberfläche des Ovariums, sondern nur dem Peritonäum zu, so dass dann das Ei innerhalb der Tasche des Lig. latum um das Ovarium eingenistet gewesen wäre, was ja ausserdem durch den Umstand bekräftigt wird, dass an der äusseren Membran des Ovariums, resp. des Balges, trotz der, wie es scheint, ziemlich nahe vorausgegangenen Befruchtung, gar keine Oeffnung, nämlich keine Follikelruptur, vorhanden war. Hienach würde dieser Fall, falls eine Befruchtung vorlag, höchstens zu den intraperitonäalen Schwangerschaften zu rechnen sein. Für E. zu Campbell ist dies ein Fall, der jeden Zweifel an Eierstocksschwangerschaft für immer beseitigen soll!

1823. Daynac: „Madame Lemiro, deux fois mariée, trois couches à bon port, quatrième grossesse durant dès l'âge de 35 ou 36 ans jusqu'à sa mort à l'âge de 77 ans et ayant eu pendant ce temps deux autres enfants. — Autopsie: Foetus momifié et encroûté de phosphate calcaire, contenu dans un kyste *cartilagineux*, à l'extrémité de la trompe droite. *L'ovaire* de ce côté avait contracté des adhérences avec la tête de l'enfant. — Matrice ainsi qu'ovaire et trompe gauches dans l'état naturel. — Sexe du foetus n'a pas pu être déterminé. — Cordon ombilical disparu."

Das Original (nach Cruveilhier: „Daynac, *Dissertation de la grossesse extrautérine. Avril 1825*") war mir nicht zugänglich, und musste ich deshalb von Cruveilhier abschreiben. Dieser will darin „un kyste ovarique (présumé)" erkennen. Mit Recht hat er aber letzteres Wort eingeklammert, und noch besser hätte er gethan, wenn er auch das vorletzte ebenso behandelt hätte, denn jene Verwachsungen zwischen Ovarium und Fötuskopf beweisen so viel wie nichts. Der Fall ist überhaupt zu unvollständig beschrieben, als dass man ihn auf eine bestimmte Schwangerschaftsart zurückführen könnte, und höchstens kann man darin nur eine gewöhnliche Abdominalschwangerschaft annehmen.

1824. Doudement: „Madame B . . . . ., 34 ans, mère d'un enfant, morte vers le cinquième mois de sa deuxième grossesse; rupture du kyste vers le quatrième mois. — Autopsie: quantité de sang fluide dans l'abdomen, et au milieu des circonvolutions intestinales foetus masculin de 3 mois et demi, ridé, son épiderme détaché en

beaucoup d'endroits. — Au détroit supérieur du bassin entre coecum et rectum, adhérent avec ceux-ci le kyste foetal noirâtre et gros comme le poing, percé à gauche, s'inclinant à droite, naissant de l'ovaire droit et adhérent au pavillon de la trompe droite. Intérieur du kyste tapissé d'une membrane mince semblable à l'amnios et rempli de couches superposées de caillots de sang. Membrane propre du kyste paraissant naître des deux faces de l'ovaire sur lequel le kyste est situé. — Trompe droite a son calibre naturel et peut recevoir un stylet, qui pénètre dans la matrice. — Utérus pisiforme, gros comme un de 2 mois et $^1/_2$ de grossesse. Sa cavité tapissée d'une membrane gélatiniforme sans organisation visible. Ouverture utérine des trompes libre."

Verfasser nennt seinen Fall einfach „extra-utérin". Mayer und Cauwenberghe citiren ihn aber bei den Ovarialschwangerschaften, ersterer, *pag. 1, n.*, aber falsch bei „Mayendie" anstatt „Magendie", und letzterer, *pag. 29*, nennt den Verfasser „Doudemont". Für Velpeau ist es eine Abdominalschwangerschaft; dieser führt das Citat: „Doudement, *Thèse, no. 65, Paris 1826*", welches Original mir natürlich nicht zugänglich gewesen.

1824—1825. Velpeau: „Débris de conception extra-utérine rencontrés sur quatre sujets. Trois de ces tumeurs étaient hors de la glande germifère. Quant à la quatrième, pas plus grosse que le pouce, après avoir isolé la trompe, qui était saine, le détritus de conception fut trouvé occupant un sac particulier entre la couche péritonéale et la membrane propre de l'ovaire, qui en était entièrement distinct."

Diese vier Cysten sammt den Genitalien hatte nämlich Velpeau aus den betreffenden Leichen herausgenommen und aufgehoben, weil er damit das Vorkommen der Ovarialschwangerschaft beweisen zu können meinte, als er aber dieselben in Gemeinschaft mit de Blainville und Serres näher untersuchte, und in derselben keine reine Ovarialschwangerschaft finden konnte, so wandte er sich sofort zu den Gegnern dieser Schwangerschaftsart. Sehr naiv erzählt er selbst in seinem Werke, wie leicht er seine Meinung habe ändern können. Seit diesem Befund sprach er sich gegen die Ovarialschwangerschaft, wenigstens gegen die sogenannte innere aus. Dezeimeris, *loc. c., Th. I, pag. 236,* will in dem vierten Präparat entweder eine Ovarialschwangerschaft oder eine sous-péritonéo-pelvienne erkennen.

Der sprachfertige E. zu Campbell, *pag. 24,* übersetzt „le kyste qui ne dépassait pas le volume du *pouce*“ durch „das Ei, welches nicht grösser als ein *Floh* (!) war“.

Schlussbemerkung zu dieser Gruppe.

Hier sind die alten Fälle behandelt worden, worin eine Verwachsung des Eies oder eines Theiles desselben mit dem Eierstock als Grund für eine Ovarialschwangerschaft angegeben werden kann. Mit Absicht sage ich „kann“, denn dieser Grund wird in keiner der vorigen Beobachtungen als solcher hervorgehoben, sondern erst in der neueren Zeit ist man auf denselben gekommen; daher wird seine nähere Besprechung weiter unten folgen. Diese alten Fälle müssten doch irgendwo angeführt werden, und so habe ich sie in Bezug auf den Sectionsbefund ordnungshalber hierher gruppirt. Nur so viel sei hier bemerkt, dass dieser Grund augenscheinlich Etwas für sich hat, und dass dabei immer darnach zu fragen sein wird, ob eine solche Verwachsung eine enge gewesen, oder nur eine lose, nämlich eine bindegewebige, später bei dem Wachsthum des Eies zu Stande gekommene. Bei den meisten der oben angeführten Fälle ist wohl letzteres das Wahrscheinlichste und sie wären somit zu den intraperitonäalen Fällen zu rechnen.

V. Gruppe.

Hierher gehören jene Fälle, bei welchen die *Implantation der Placenta am Eierstocke,* oder, wie andere sagen, die *Insertion der Nabelschnur an demselben,* als Ovarialgrund gelten soll. Diese Fälle sind folgende:

1793. Heim: „Frau, 31 Jahre alt, Mutter von 5 Kindern, Tod zwischen dem 4. und 5. Monat der 6. Schwangerschaft. — Section: Unterleib mit geronnenem Blut angefüllt, Fötus von ungefähr 5 Mon. rechts, die Häute desselben mit der Placenta hatten zum Mittelpunkt das Ovarium dextrum. Uterus dreimal grösser, weich und mit *Decidua.* Ungewiss ob die anderen Theile entzündet waren oder nicht.“

Verfasser diagnosticirte nach seiner Art schon im Leben der Frau eine Schwangerschaft in *ovario dextro* und es soll auch nach Rahts und Cauwenberghe, der, *pag. 227 n.*, „Hein“ falsch schreibt, eine solche gewesen sein.

Gegen 1809: Ucelli: „Femme de 34 ans, trois couches à terme, morte pendant le cours du quatrième mois d'une 4ème grossesse. — Section: petit foetus mâle de trois mois, bien développé, dans la fosse iliaque droite, attaché à la l'*ovaire* par le cordon. Cet ovaire était en figure et volume semblable à un oeuf d'oie, et ouvert à sa partie inférieure. Ovaire et trompe gauches normales. Membranes de l'utérus très-épaisses, cavité de celui-ci dilatée comme pour un foetus de trois mois.“

Aus Dezeimeris copirt, das Original (nach Dezeimeris: „*Journal de littérature, sciences et arts de Pise, 1809,*“ wohl aber eher „*Giornale di litteratura, scienze ed arti di Pisa, 1809*“) mir nicht zugänglich. —

E. zu Campbell, der den Fall auch aus Dezeimeris copirt hat, gibt, *pag. 32, n.*, falsch an: „*Journ. des connaiss. med. chir. Février 1837, pag. 4*“, anstatt „*Décembre 1836, pag. 236*“. — Dieser Fall, auf den Dezeimeris, Dank dem Namen Ucelli, einen grossen Werth legt, ist sehr mangelhaft beschrieben; es ist darin keine Rede von der rechten Tuba und dann soll sich die Nabelschnur am Eierstock direct einpflanzen!

1814. Novara: „Femme de 38 ans, quatre couches à terme, douleurs insupportables à la fin du neuvième mois d'une cinquième grossesse, mais seulement accouchement d'une môle vésiculaire de la grossesse du poing. Douleurs ne cessèrent pas, la main sur l'abdomen y reconnut un foetus. — Opération: extraction d'une fille vivante et bien développée, tombée dans la cavité du bas-ventre, s'y nourrissant par le cordon ombilical et le placenta attaché au fond de l'utérus, à l'ovaire et à la trompe de Fallope. — L'operée succomba à une fièvre lente.“ —

Ueber die Section kein Bericht. Die Originalstelle dieses Falles, die ich nicht auffinden konnte, soll sich nach der Ortsangabe meiner Copie im „*Giornale di Medicina prattica del Cavaliere L. Brera etc. settemb. e ottob. 1816*“ finden. — Nur der Vollständigkeit wegen habe ich diesen so mangelhaften, von Kilian zu Burns als ovarial citirten Fall angeführt.

Um 1823 (?). (Beobachter?): „Eine Mutter mehrerer Kinder. — Eröffnung: viel Blut in der Bauchhöhle, Uterus vergrössert und

mit *Decidua* ausgekleidet, linkes Ovarium bedeutend vergrössert, mit diesem eine kleine Placenta zusammenhängend, innerhalb der Häute desselben ein 5—6monatlicher Fötus."

Aus E. zu Campbell, *pag. 31, n.*, copirt, die Originalstelle (nach diesem: *Glasgow medical journal, vol. III, pag. 153*") mir nicht zugänglich. — Diese Beobachtung steht der vorigen an Dürftigkeit nicht nach.

1831. Dubois: „Femme de 36 ans, deuxième grossesse, morte après le terme de celle-ci. — Autopsie: Liquide sanguinolent dans l'abdomen avec foetus developpé à terme sans trace de putréfaction. Son cordon gros s'insérait dans la fosse iliaque droite dans une masse vasculaire, le placenta. Face interne de celui-ci recevait les vaisseaux ombilicaux qui s'y distribuaient d'une manière normale, sa face externe était adhérente au péritoine de la fosse iliaque droite, occupant cette fosse en totalité. Cette surface adhérente du placenta était enveloppée par une membrane dense, comme fibreuse. — Le kyste renfermant le foetus était formé par une membrane de structure inégale à surface interne en partie brune, et villeuse en partie, surtout au voisinage de la surface du placenta, lisse, polie et offrant l'aspect de l'amnios. Sa surface externe tapissait les intestins, mésentère, vessie, matrice, ligaments larges et une partie du bassin et paroi abdominale antérieure et était lâchement adhérente au péritoine. Paroi du kyste était simple dans les parties brunes et villeuses et composée de deux feuillets (chorion et amnios) dans ses parties lisses et polies. — Utérus un peu plus volumineux qu'à l'ordinaire, dans sa cavité quelques lambeaux membraneux gélatiniformes. — Ligaments larges et trompes enveloppées et doublées extérieurement par la membrane kysteuse; trompe droite libre. — Ovaire droit fixé à un point de la circonférence du placenta par des adhésions celluleuses."

Diesen Fall habe ich hier nur Cruveilhier's wegen angeführt, weil er darin nach einer Stelle seiner „*Anatomie pathologique du corps humain avec figures*", nämlich im *I Bande (Paris 1829—35), XVIIIe livraison, pag. 2,* eine primäre Ovarial- und secundäre Abdominalschwangerschaft entdecken will. So gibt er dort an, ohne jedoch den Fall näher zu beschreiben: „le foetus tenait à l'aide du cordon ombilical à une tumeur sphéroïdale, formée par un kyste ovarique renversé, dont la couche extérieure était constituée par le placenta. Dans ce cas une grossesse ovarique étant

parvenue à une période avancée, le kyste s'était ouvert etc.“ Er soll selbst mit Dubois und Moreau den Fall beobachtet haben. In *vol. II (1835—1842), XXXVIe livr., pag. 2 und 3*, erwähnt er diesen Fall wieder, spricht aber nicht aus, ob er ursprünglich ovarial gewesen. Und endlich dortselbst in *XXXVIIe livr., pag. 1 und 2* desselben Bandes, wie auch in seinem später erschienenen *Traité d'anat. path., t. III, Paris 1856, pag. 563—566,* führt er die ganze Darstellung des Falles an, als von ihm selbst und von Moreau beobachtet. Diese Darstellung stimmt mit der oben angeführten ziemlich überein. Allein Cruveilhier spricht jetzt darin nicht mehr von einem „kyste *ovarique* renversé“, wie auch nicht von einer „grossesse *ovarique* primitive“, wie in seinem ersten Citate, sondern nur von einer „tumeur (placenta) formée par les membranes de l'oeuf renversées, dont la surface foetale était devenue la surface externe, et dont la cavité était revêtue par les membranes externes de l'oeuf“, und dann dabei noch „la trompe et l'ovaire du côté gauche sont sains, l'ovaire droit est également sain, la trompe droite se confond à son extrémité abdominale avec la tumeur,“ und er endigt so: „Voilà un cas de conception *tubaire* etc.“ Hiernach ist also für Cruveilhier ein und derselbe Fall in seinem ersten Bande primär ovarial und in seinem zweiten Bande primär tubar, und von diesem Widerspruch oder dieser Meinungsveränderung erwähnt Cruveilhier nirgends ein Wort. Ich musste auf die Contradiction Cruveilhier's aufmerksam machen, um eine hieraus nothwendig entstehende Citatsverwirrung zu vermeiden. Endlich muss ich noch bemerken, dass wenn ich den Fall unter dem Namen „Dubois“ und nicht unter dem von „Cruveilhier“, der ihn auch selbst beobachtet und beschrieben, angeführt habe, es mit Rücksicht auf die Priorität geschehen musste, denn von Dubois dem Dezeimeris ausführlich mitgetheilt, findet er sich schon in Dezeimeris' *Mémoire* des Jahres 1836—1837, welches ich benutzt habe, beschrieben, während Cruveilhier ihn erst ziemlich am Ende seines 1835—1842 erschienenen zweiten Bandes des oben citirten Werkes ausführlich veröffentlichte. Dezeimeris sieht in dem Fall und mit ihm wohl auch Dubois eine theilweise primäre und theilweise secundäre Bauchhöhlenschwangerschaft.

1838. Menolti (nicht Menotti?) „Magdeleine Bamhini (wohl eher Banchini), âgée de 31 ans, après dix-sept années de mariage première grossesse, mort au deuxième mois de cette grossesse. — Autopsie: Sang épanché dans la cavité abdominale. Ovaire gauche déchiré, dans un point aminci, et sans doute précédemment en-

flammé; ses parois affaissées; il paraissait avoir renfermé une vésicule transparente, pleine d'eau, dans laquelle nâgeait un petit foetus, qui se trouvait elle-même au milieu du sang près de la trompe utérine gauche. — Cordon ombilical implanté sur l'ovaire malade, qui servait à la fois de matrice et de placenta. — Utérus sans altération. — Trompe de Fallope droite oblitérée à sa partie moyenne, gauche libre mais à canal étroit."

Das Original in „Omodei, *Annali universali di Medicina, Genn., Febbr. e Marzo 1839*" war mir nicht zugänglich. In diesem Fall war Gelegenheit vorhanden, das Wesen der Ovarialschwangerschaft, wenn sie wirklich vorlag, am schönsten zu studiren, denn in einer so frühen Zeit der Entwickelung der Frucht konnte die Umwälzung in den betreffenden Organen noch keine gewaltige, diese letzteren folglich noch leicht untersuchbar sein. Leider aber muss man dem Falle einige Unvollständigkeit vorwerfen; denn bei einer aufmerksamen Lectüre desselben findet man darin nur Widersprüche vor. So will der Verfasser feststellen, dass das betreffende Ovarium ohne Zweifel vorher entzündet gewesen sei, was gar nicht im Einklang mit der gefundenen Atrophie desselben („il était dans un point aminci et ses parois affaissées) zu bringen ist, da letzteres sehr wenig für einen geschwängerten Eierstock spricht; dann soll der Embryo, nach dem Verfasser aber schon Fötus, innerhalb eines in dem ergossenen Blute sich befindenden Bläschens geschwommen sein, — welches Bläschen jedenfalls fibrös, d. h. der anfängliche Fruchtsack war — und dennoch ihm das betreffende Ovarium als Gebärmutter gedient haben, woraus man also auf zwei Fruchtsäcke zu schliessen hätte. Ja nicht blos als Fruchthälter, sondern auch als Placenta diente das Ovarium nach des Verfassers Aussage; daher erspart er sich jede Beschreibung einer eigentlichen Placenta und lässt die Nabelschnur sich direct in den Eierstock einpflanzen. Nun aber werden die Ausdrücke „atrophisch und zusammengefallen" von einer Seite und „geschwängert, fruchthälterisch und placentar" (was wohl so viel als dreimal hypertrophisch heisst) von der anderen, alle auf ein und dasselbe Gebilde sich beziehend, wohl aus diesem Gebilde ein Absurdum machen. Endlich soll jenes den Embryo enthaltende Bläschen mitten in dem in der Bauchhöhle ergossenen Blut gelagert gewesen sein. Um aber vom Ovarium aus dahin zu gelangen, müsste es doch die Peritonäaltasche des Ovariums durchbrochen haben, von diesem Riss aber, wie überhaupt von dem Lig. latum der betreffenden Seite ist in der Beschreibung keine Rede, so dass wohl jene von dem Verfasser auf einen atrophirten Eierstock versetzte

Ruptur eher auf ein Blatt des Lig. latum zu verlegen sein wird, was alle erwähnten Widersprüche mit einmal beseitigen würde. —

Die französischen Schriftsteller nennen den Verfasser „Menolti", die deutschen aber „Menotti". Wer im Rechte sei, kann ich ohne das Original nicht entscheiden, neige mich aber zu letzterer Bezeichnung.

Um 1835—1842. Cruveilhier. *Anat. path. du corps hum. avec planches vol. II, livrais. XXXVIe, pag. 1—3, Pl. VI, Fig. 1—5* und *Traité d'Anat. path., tom. III, pag. 566:* „Pièce anatomique de grossesse ovarienne avec sortie du foetus, qui est flottant dans la cavité abdominale. — L'ovaire droit a le volume d'un gros oeuf de poule, une coque cartilagineuse enveloppe la moitié externe de sa surface. En arrière et au côté interne de cet ovaire est appendu un foetus en miniature, d'un mois et demi à deux mois, ne tenant à l'ovaire que par une espèce de repli séreux ou de mésentère faisant suite au péritoine. Des filamens celluleux allaient de l'ovaire et de l'utérus au rectum. — Utérus plus volumineux. L'ovaire droit ouvert présente à sa partie interne et inférieure une cavité à surface parfaitement lisse, dont les parois anfractueuses sont à-peu-près contiguës et moulées l'une sur l'autre. La membrane tapissant cette cavité appartient à la classe des séreuses. Les deux tiers externes de la poche formée par l'ovaire sont remplis par une masse spongieuse, aréolaire, blanc-jaunâtre, avec les caractères du tissu placentaire. Le tiers interne de cette poche est rempli par du sang altéré."

Der Verfasser gründet den Ovarialcharakter dieses Falles auf den Befund jener serösen, mit spongiösem Gewebe ausgefüllten Höhle innerhalb des Eierstockes. In diesem Gewebe soll die Placenta und in jener serösen Membran die Eihüllen wiedergegeben sein, worin früher der jetzt in Folge der Ruptur ausgetretene, jedoch noch am Ovarium mittelst einer serösen Falte haftende Fötus gelegen sei. — Mayer, *pag. 4*, dessen Kritik dieser Fall anheimgefallen ist, will darin eine Tubarschwangerschaft nachweisen. Um dieses Ziel zu erreichen, greift er aber zu einer Verstellung des Falles; so spricht er aus: „Der Fötus steht in keinerlei directem Zusammenhang mit dem Ovarium, *scheint* vielmehr in einer *Ausstülpung der Tube* suspendirt zu seyn." Bis hierher begnügt sich Mayer mit einem *Scheinen*, man höre ihn aber weiter: „Ich sehe nicht die Nothwendigkeit ein, einen Fötus, der in einer *Ausstülpung der Tube sitzt*, für den Beweis einer Eierstocksschwangerschaft anzunehmen, weil gleichzeitig sich eine Degeneration des

Ovariums vorfindet.“ Anfangs *schien* ihm nur der Fötus in einer *Tubeeinstülpung* zu stecken, jetzt aber hat er ihn in Wirklichkeit schon dahin gebracht, und so darf er weiter sagen: „ich kann nicht begreifen, wie der Fötus, wenn er auch wirklich im Ovarium seinen Sitz gehabt hätte, auf einmal in die Tube gekommen sein soll, — es sind ja gar keine Spuren einer früheren Ruptur am Ovarium, und es giebt ausserdem keine Verbindung zwischen den beiden Organen, die einen derartigen Uebertritt vermittelt hätte,“ und auf diese Gründe fussend, schliesst er: „ich *erkläre* diesen Fall für eine *Tubarschwangerschaft*, die mit dem Absterben des Fötus endigte, welcher Fötus alsdann in einer von dem *Peritonealüberzug der Tube gebildeten Tasche* suspendirt blieb.“ Auf diese Weise hat Mayer diesen Fall abgefertigt, indem er seine Begründung mit einem „*Scheinen*“ beginnt und mit einem „*Wirklichsein*“ abschliesst. Ich will nicht darauf eingehen und zu ermitteln suchen, was er unter „*eine Ausstülpung der Tuba*“ versteht, welche nachher sich mit einmal „*in eine von dem Peritonäalüberzug der Tuba gebildete Tasche*“ metamorphosirt, ebenso wenig werde ich darnach fragen, was aus der zum Austritt des Fötus aus der Tuba in die Peritonäaltasche nothwendigen Ruptur in der Tuba geworden sein soll, nein, nur so viel sei hier bemerkt, dass weder in der Beschreibung die mindeste Erwähnung gethan wird von einer Tuba, geschweige denn von einem Zusammenhang zwischen derselben und dem Fötus, noch in den Abbildungen eine Spur von einem solchen Zusammenhang zu finden ist, ja die Tuba ist sogar in den Abbildungen nicht einmal mit Sicherheit in ihrem Verlauf zu bestimmen, und das Fötusskelett von der anatomischen Lage der Tuba so weit entfernt, dass es in derselben Höhe mit dem Cervix des Uterus steht. — Die Ansicht ist nämlich, *Fig. 1,* eine hintere, und das vergrösserte Ovarium mit dem von diesem zum Uterus hinziehenden hinteren Blatte des Lig. latum, welches noch oberhalb des Uterus eine Strecke weit über die anatomische Lage der Tuba hinweg gezeichnet ist, sperrt die Tuba dem Auge ab. Nur am oberen seitlichen Winkel des Uterus sieht man eine grosse runde mehr schattirte Stelle, die vielleicht den Ausgangspunkt der Tuba bezeichnen soll. In der *Fig. 2,* in welcher die Peritonäalblätter vom Ovarium abpräparirt sind, und folglich das Lageverhältniss der Tuba zu sehen gewesen wäre, ist die Regio der Tuba wieder dadurch verdeckt, dass das hier in zwei halbirte Ovarium mit seinem hinteren (resp. vorderen in der Figur) Schnitt nach innen und oben umgeklappt worden ist. — Es wäre wohl überflüssig, solche Entstellungen der Fälle zu qualificiren, wie sie Mayer sich erlaubte, um darauf eine alte Lehre zu stürzen und eine neue durchzusetzen. Den Werth und die Tragweite der vier

von ihm untersuchten Fälle glaube ich hiermit klar vor Augen gestellt zu haben. — Um auf Cruveilhier's Fall zurückzukommen, so vermisst man in demselben, wie schon bemerkt, jede Erwähnung der rechten Tuba, und vor Allem die genaueren Beziehungsverhältnisse, in welchen der Fötus mittelst jener serösen Falte mit dem Ovarium stand. Cruveilhier sagt darüber, das Fötusskelett sei durch diese Falte mit dem Ovarium in Zusammenhang gewesen, und durch das Serössein einmal dieser Falte und dann der Membran jener Ovarialhöhle scheint er sich eine Art noch bestehenden Eihäutezusammenhanges zwischen Fötus und Ovarium zu construiren, woraus er dann consequenterweise auf eine Ovarialschwangerschaft schliessen zu dürfen glaubt. Abgesehen aber davon, ob jene neugebildete Masse in der Höhle des Ovariums ein Rückbleibsel von Eihüllen und Placenta gewesen sei, oder nicht, — das erstere anzunehmen, wäre nämlich eine sehr gewagte Hypothese, wenn man die lange Zeit bedenkt, während welcher solche Gebilde bei diesem Fall von voller Resorption der Weichtheile des Fötus bis auf das Skelett sich erhalten haben müssten, — so ist doch immer jener behauptete Zusammenhang zwischen Fötus und Ovarium keine ausgemachte Sache; im Gegentheil, wenn man die zwei ersten Abbildungen zu Hülfe zieht, so sieht man, dass jene Verbindungsfalte nicht mit der eigentlichen Substanz des Ovariums in Zusammenhang steht, sondern einfach nur eine Peritonäalausstülpung ist, welche von dem mittleren Theil des unteren Randes des sich zwischen Uterus und Ovarium ausbreitenden hinteren Blattes der Lig. lata unmittelbar abgehend, abwärts zum Fötus sich hinzieht. War nun hierbei das Skelett noch von jener serösen Falte rings umhüllt worden, — was Cruveilhier nicht genügend erklärt, und was auch nach der ganzen Beschreibung nicht der Fall gewesen zu sein scheint, — so hätten wir in diesem Falle eine intraperitonäale Schwangerschaft in meinem Sinne, war es aber nicht von einer solchen Hülle bekleidet, sondern nur an derselben haftend, so wäre der Fall eine Abdominalschwangerschaft gewesen, bei welcher bei der langen Dauer Eihüllen und Placenta und Fötusweichtheile einer Resorption anheimgefallen sein würden, jenes Anhängetaschenband als eine später eingetretene Adhäsionsspange zu betrachten und das Vorkommniss in dem Ovarium als ein Kystom anzusehen wäre.

Schlussbemerkung zu dieser Gruppe.

Der Grund der Implantation der Placenta am Eierstocke ist für den Beweis des Vorliegens einer Ovarialschwangerschaft wichtiger als die voran-

gehenden; allein die Anzahl der Fälle, welche darauf Anspruch machen können, ist sehr klein und, wie wir gesehen haben, sehr wenig stichhaltig. Wenn diese Implantation in einer wirklichen Hineinwucherung des Zottenfilzes der Placenta in die nachweisbare Substanz des Ovariums besteht, so wird dann wohl der betreffende Fall nicht anders als ovarial gedeutet werden können, dagegen kann es dabei nicht mehr von einer wahren Substanz des Eierstockes die Rede sein, oder ist jene Implantation gar keine solche, sondern nur eine blosse Anwachsung, alsdann wird der betreffende Fall jeden reellen Anspruch auf Ovarialität einbüssen.

VI. Gruppe.

Diese schliesst die Fälle ein, worin als Ovarialitätsgrund der Sitz des *befruchteten Eies innerhalb der Substanz des Eierstockes* angegeben wird. Solche sind folgende Fälle:

1701. Littre: „Ovaire gauche d'une femme plus gros de la moitié que dans l'état naturel. On y remarquoit trois vessicules, dont deux étoient grosses chacunes de 4 lignes et dont la troisième différoit des deux autres: 1°.) En ce qu'elle étoit un peu plus petite. 2°.) Parce qu'elle ne paroissoit pas à travers les membranes de l'ovaire. 3°.) A cause qu'elle étoit enfermée dans une poche ronde attachée par son fonds aux parties voisines de l'ovaire par plusieurs vaisseaux et par quelques filets membraneux; la substance située à la partie extérieure de cette poche étoit rouge et musculeuse, celle qui étoit placée à la partie extérieure (sic! wohl aber intérieure gemeint) étoit glanduleuse et de couleur jaunatre. — Cette troisième vessicule, outre une liqueur claire et mucilagineuse, contenoit un Foetus d'une ligne et demie de grosseur sur trois de longueur, qui étoit attaché à la partie intérieure des membranes de la vessicule par un cordon gros d'un tiers de ligne, et long d'une ligne et demie. On y distinguoit fort sensiblement la tête, et dans la tête une petite ouverture à l'endroit de la bouche, une petite éminence à la place du nés, et une petite

ligne à chaque côté de la racine du nés. Ces deux lignes étoient apparemment les ouvertures des paupières. A chaque côté du bas du tronc on apercevoit une éminence qui étoit ronde et grosse comme la tête d'une moyenne épingle, et aux deux côtés du haut du même tronc une éminence ronde aussi, mais plus petite que les autres. Ces éminences étoient vraissemblablement les extrémités supérieures et inférieures de ce Foetus."

Littre's Beobachtung, die sich nicht allein auf das hier Mitgetheilte beschränkt, sondern noch viel mehr enthält, ist für die damalige Zeit mit ausserordentlichem Fleiss und beharrender Ausdauer durchgeführt. Es galt nämlich damals, die von mehreren Seiten bestrittenen Eier im Eierstock nachzuweisen. Ob aber die Genauigkeit der Angaben auf derselben Höhe steht mit jenem Fleiss und jener Ausdauer, das ist eine andere Frage. Kein Wunder also, wenn der tüchtige Vallisneri unter andern, als er sich in seinem Werke anschickt, Littre's Beobachtungen zu erzählen, seinen Zweifel darüber („se tutte queste osservazioni fossero vere" . . .) nicht zu unterdrücken vermag. Erweckte doch die Veracität dieses Falles einiges Bedenken auch bei andern Forschern, so bei Santorini, Buffon, Böhmer etc. Trotzdem hat sich derselbe bei den späteren Schriftstellern über Extrauterinschwangerschaft als ein Beispiel von Ovarialschwangerschaft erhalten, und zwar bis auf die neueste Zeit und bei einigen sogar als eines von den eclatantesten. Meinerseits kann ich ihm diesen Beifall nicht zuerkennen; vielmehr muss ich auf die Bedenken der Alten zurückkommen und zwar aus folgenden Gründen, die wohl die neueren Schriftsteller, wie Dezeimeris, De Smet, Cauwenberghe, Hess, Schweninger etc., nicht in Erwägung gezogen haben werden. —

1) Aus dem vollen Mangel einer Geschichte des untersuchten Individuums, denn von jener Frau wissen wir gar nichts, nicht einmal ihr Alter, ihren Stand, auch nicht ob sie an Krankheit gestorben, geschweige denn von ihrer Schwangerschaft. —

2) Aus der Sucht der damaligen Zeit, Eier in den schon festgesetzten Follikeln des Eierstocks nachzuweisen, um das Schlusswort zu der in jener Zeit herrschenden Polemik, — ob die Viviparen nach der Art der Oviparen aus Eiern entstehen oder nicht, — sprechen zu können, welche Sucht den für ein noch nicht bewiesenes Princip eingenommenen Beobachter leicht in seinen Befünden verführen mochte. — Und

3) hauptsächlich aus einer näheren Prüfung der Angaben des Beobachters nach dem jetzigen Standpunkte der Entwickelungsgeschichte. Er er-

zählt nämlich von einem Bläschen, welches nach ihm ein befruchtetes Ei sein sollte, und von einem darin gefundenen 3‴ langen und 1½‴ dicken Embryo, welcher sogar mit einer 1½‴ langen und ⅓‴ breiten Nabelschnur versehen gewesen sein sollte. Dem Maasse nach würde jener angegebene Embryo allerdings tief in der vierten Woche seiner Entwickelung gewesen sein, wenigstens die dritte Woche ganz zurückgelegt haben. Die ihm beigegebene Nabelschnur stünde wohl nicht mit jener Entwickelungszeit im Widerspruch, weil dieselbe gerade um diese Zeit oder kurz vorher aufzutreten pflegt, nur die Dicke derselben wäre dabei zu gering taxirt. Das Ei selbst aber, welches diesen Embryo enthalten haben soll, d. h. jenes sogenannte Bläschen, steht es in seiner Entwickelung und in seiner Grösse in entsprechender Beziehung zu denen des Embryo's? Nicht im Geringsten, und das hätten doch die oben angegebenen Schriftsteller erwägen müssen. Denn abgesehen davon, dass von dem in solcher Entwickelungszeit schon vorhandenen und dem Auge sofort auffallenden Chorion keine Rede ist, wie ebenso wenig von dem noch bestehenden Dottersack, so passt die Grösse dieses Bläschens, resp. Eies, zu der des Embryo's in keiner Weise. Das Ei ist nämlich schon in dieser Zeit aus mehrfachen Gebilden zusammengesetzt, so, den Embryo nicht mitgerechnet, aus dem Chorion, dem Amnion, dem Dottersack, resp. Nabelbläschen, und dem Nabelstrang, resp. der Allantois, wobei ein Raum wenigstens dreimal so gross, als der von dem Embryo allein eingenommene von dem Ei in Anspruch genommen wird. Zu einem 3‴ langen Embryo käme also in der vierten Woche ein wenigstens 9‴ messendes Ei hinzu, während es in unserem Falle nicht einmal 4‴ mass, ja vielleicht nur 3‴, wie der angegebene Embryo selbst, denn wie in der Erzählung gesagt wird, das betreffende Bläschen war kleiner als die zwei andern dort erwähnten, die 4‴ massen. Hieraus und gerade in Bezug auf dies Maass des Bläschens von 3—4 Linien wäre wohl eher auf einen fertigen Follikel als auf ein in der Entwickelung begriffenes befruchtetes Ei zu schliessen, oder vielleicht könnte man in Anbetracht jener, in der Erzählung als Embryo beschriebenen, in dem Bläschen befindlichen Masse an einen sich rückbildenden Follikel, an ein Corpus luteum, denken, wofür gerade jene innere gelbe Substanz der dieses Bläschen einhüllenden Tasche sehr sprechen würde. —

In der Rechtschreibung des Namens unseres Beobachters herrscht auch einige Abweichung bei den Schriftstellern, so schreibt Astruc durcheinander „Litre“ und „Littre“, Cauwenberghe „Littré“ und De Smet „Littre“ und „Littré“. — Voigtel macht aus diesem Falle zwei, indem er, ohne den Namen des Beobachters anzugeben, einmal „*Act. erudit.*

Lips. 1706, pag. 295“ und dann wieder die Originalstelle als verschieden citirt. — Der in Citaten sehr leichtfertige E. zu Campbell citirt ebenfalls diesen Fall, ist aber in seinem Citate, wie gewöhnlich, unglücklich. Er hat nämlich diesen Fall irgendwo gefunden, nur die paar ersten Zeilen desselben gelesen und daraus sofort die Ovarialität dieses Falles angenommen. Anders nämlich lässt sich sein Citat nicht erklären, welches, *pag. 29, nota,* so lautet: „Das rechte Ovarium durch ein Ei zur Grösse eines Enteneies ausgedehnt, *Mém. de l'acad. roy. des sciences, 1701, pag. 143,*“ denn die Erzählung unseres Verfassers beginnt so: „J'ai remarqué premierement que l'ovaire droit de cette femme étoit gros comme un oeuf de cane.“ In diesem rechten Ovarium will aber der Verfasser kein befruchtetes Ei sehen, umgekehrt sagt er vielmehr von demselben, dass ein daraus ausgetretenes Ei von ihm in der rechten Tuba gefunden worden sei, bei welcher Gelegenheit das Corpus luteum dieses rechten Ovariums beschrieben wird. Es ist hingegen das um die Hälfte grössere linke Ovarium, wohin, wie wir gesehen, der Verfasser die Ovarialschwangerschaft verlegt.

1756. Varocquier: „Fille de trente ans. — Ouverture du cadavre: légère inflammation à la circonférence des gros intestins. Ovaire gauche gros comme un oeuf de poule; trompe gauche faisant saillie de bas en haut et de dehors en dedans; son pavillon étendu et appliqué à la face externe de l'ovaire et adhérent à celui-ci. Ovaire gauche ayant été ouvert, donna issue à une liqueur lymphatique semblable à du petit lait, laissant voir dans son intérieur un foetus un peu flétri de deux pouces de longueur depuis le sommet de la tête jusqu'aux genoux, avec la placenta et un cordon ombilical d'un pouce et demi de long et de quelques lignes de circonférence, le placenta étant attaché au haut de la substance de l'ovaire, avec laquelle il étoit confondu. Membranes formant la tumeur avoient une demi-ligne d'épaisseur. Matrice naturelle, mais inclinée un peu de ce côté-là. Ovaire droit naturel. — Hymen dans son entier.“

Haller und Weinknecht geben das falsche Datum 1745 an. — Dezeimeris, welcher ein unveröffentlichtes *Mémoire* von Varocquier zur Verfügung gehabt haben soll, schreibt „Warocquier“, sagt aber nicht, ob dies die Schreibart in jenem Mémoire sei. E. zu Campbell lässt die Person im 32sten Jahre sterben. De Smet folgt Dezeimeris'

Rechtschreibung, lässt aber das Mädchen im 33sten Jahre mit Tod abgehen. Cauwenberghe gibt die falsche Jahreszahl 1758 an. — Eines wird in diesem Falle immer fraglich bleiben, ob jene um den Fötus beschriebene Ovarialsubstanz in der That eine solche gewesen sei, welche Frage durch jene Adhärirung der Tuba an dem Ovarium und durch das Stillschweigen über die Lig. lata dieser Seite noch bedenklicher wird.

1765. Jaegerschmid, *pag. 82:* „Vxor incolae Vlrich, annos triginta duos nata, tertia vice puerpera, iam per quinquennium de dolore in regione hypogastrica conquesta, viginti duas haebdomadas mensium fluxum non experta. — Sectio: Intestina erant inflammata. Vteri, versus sinistrum latus inclinantis, pars superior inaequalis erat; postquam autem decussatim, una cum tunica chorii, fuit dissectus, lobique quatuor reclinati, embryo, per tunicam amnii transparens, in conspectum venit. — Ovarium sinistrum adeo turgidum et magnum, ovum anserinum adaequans, sub utero fuit repertum. Erat testis hic sinister durus, in cuius parte superiori substantia ossea prominebat, cum duobus tuberculis supra eminentibus. Dissectis eius involucris effluebat materia, pinguedini anserinae simillima, ulteriorique investigatione embryo semiosseus redditus, in lamina ossea apparuit, una cum quatuor concretionibus quasi osseis, tres dentes molares et unicum caninum referentibus, omnibus laminae huic osseae infixis; caput huius embryonis molle erat, abdomen deforme, ceterae eius partes semiosseae redditae. — Testis alter mediocris magnitudinis fuit inventus.“

Die Extrauterinschwangerschaft wird wohl über 5 Jahre, die intrauterina dagegen nur etwa 6 Monate gedauert haben. Ob aber das als Ovarium beschriebene Gebilde wirklich ein solches gewesen ist, bleibt fraglich, denn nach der Beschreibung scheint es eher, als ob man dazu gekommen wäre, dies Gebilde als Ovarium zu deuten, weil dasselbe vielleicht nicht gefunden werden konnte, so dass dann dieser Fall eher denen der zweiten Gruppe anzureihen wäre. Uebrigens werden die Tuben dabei auch ganz bei Seite gelassen. — Jägerschmid, oder wie die *Academia Leopoldino-Carolina* ihn nannte, Silimachus IV, wird von Hein, *pag. 524,* „Saeger-Schmidt“ und von Cauwenberghe, *pag. 228, nota,* „Faegerschmidd“ geschrieben.

1809. Smith: „Négresse de 40 ans, mère de 6 enfans, souffrante depuis sa dernière couche il y a 8 ans. — Ouverture: utérus poussé en

avant contre le pubis, plus petit et plus dur. Deux corps volumineux, suspendus par des ligamens, semblant faire partie de la matrice, ayant des adhérences avec le rectum et d'autres organes, furent trouvés être les ovaires altérés dans leur texture. Le gauche plus gros qu'un oeuf de poule, logé entre les intestins, adhérent à ceux-ci et surtout au rectum. Le droit plus élevé, adhérent au péritoine, aux intestins, allongé et de forme irrégulière. — Cet ovaire se montra résistant à l'incision; sa membrane la plus extérieure divisée et enlevée, il s'écoula un fluide jaunâtre et il parut un foetus de 3 ou 4 pouces de long, bien conformé, mais de sexe pas encore reconnaissable et avec son cordon ombilical qui aboutissait à une substance mollasse, vasculaire et charnue, le placenta, lequel était quatre fois plus volumineux que le foetus lui-même. Celui-ci était attaché à son extrémité supérieure, tandis que l'inférieure adhérait à la frange de la trompe utérine. — Ovaire gauche était beaucoup plus volumineux et ressemblait à une tête d'écureil. Après dissection de sa tunique externe qui fut supposée être un prolongement du péritoine, l'enfoncement du scalpel dans cet ovaire divisa l'épine et les côtes d'un second foetus de 8 pouces de long, mâle, parfaitement formé, mais chez lequel le cordon ombilical sortait par l'anus. Son placenta était plus petit que celui de l'autre ovaire, plus ferme et plus voisin de l'état sain. — Dans chacun des ovaires se trouvaient aussi 3 ou 4 vésicules ou oeufs de différentes dimensions, adhérens à la surface interne."

Die Originalstelle „*Medical Repository, Hex. III, vol. I*" nach Savary, von dem ich abcopirt habe, — es ist wohl das New-Yorker vom Jahr 1810 gemeint, — habe ich nicht auffinden können. Dezeimeris gibt dabei noch Seite 406, De Smet aber Seite 108 an. — Ich möchte die Glaubwürdigkeit dieser Angabe von so wundersamer doppelter Schwangerschaft mit Nabelschnur aus dem Anus des einen Fötus nicht geradeaus bezweifeln, jedoch muss man immer dabei bedenken, dass dieselbe uns von Ultra mare hergekommen ist. Wenn auch in derselben von jener Art Bläschen (Graaf'scher Follikel), als in jedem Ovarium vorkommend, Erwähnung gethan wird, wohl um die Ovarialität der Doppelschwangerschaft zu beweisen, so lässt doch immer die Ungenauigkeit der Erzählung im Zweifel, ob wirklich jene Fötus sammt Placenten in der Substanz der Ovarien selbst enthalten waren. Nirgends wird nämlich die Lagerung der Placenten mit

Präcision angegeben, und aus dem, was der Vf. über die rechte mittheilt, erkennt man nicht, ob es der Fötus oder die Placenta es gewesen, was oben befestigt war, noch weniger, an welchem Gebilde diese obere Befestigung, wahrscheinlich des Fötus, stattfand. Und wenn nun noch, wie dann weiter der Vf. sagt, der Fötus (oder die Placenta?) mit seinem unteren Theile an die Fransen der Tuba adhärent war, wie ist es dann zu verstehen, dass man vorher in das Ovarium hat hinein schneiden müssen, um jenes Fötus oder jener Placenta ansichtig zu werden? Es ist überhaupt in der Erzählung keine weitere Rede von den beiden Tuben, auch ebenso wenig von den breiten Mutterbändern, so dass ich ob dieser Unvollständigkeit und jener Verwirrung den Fall eher für einen den Fällen der II. Gruppe ähnlichen halte als für eine ausgemachte Ovarialschwangerschaft.

Vor 1824. Hesselbach, *pag. 219,* 3 Fälle: 1) „*Präparat Nr. 67. Geöffneter Eyerstock mit dem darin enthaltenen Fötus.* — Dieser von der ersten Hälfte des zweiten Monates. *Ovarium* gross, seine Wände dick, besonders da, wo *Placenta* festsitzt.“

2) „*Präparat Nr. 68: Geöffneter Eyerstock mit dem darin enthaltenen Fötus.* — Dieser von der zweyten Hälfte des zweyten Monats. *Ovarium* grösser als das vorige, seine Wände dicker.“

3) „*Präparat Nr. 69. Gebärmutter mit den Muttertrompeten und Eyerstöcken.* — Linker Eyerstock drey Zoll lang und zwey Zoll breit, aussen fibrös, nach innen gefässreich, sehr dick, besonders da, wo *Placenta* festsitzt, und schwammigt. Der in diesem Eyerstocke enthaltene *Fötus* weiblich, drey Monat alt und drey Zoll, fünf Linien lang. *Gebärmutter* vergrössert und mit *Decidua* ausgekleidet.“

Leider beschreibt Hesselbach (De Smet, *p. 21,* nennt ihn „Herselbach“) die 3 beschwängerten Ovarien nicht näher, so dass man nicht weiss, ob sie eigentliche wirkliche, oder in Bälge umgewandelte Ovarien gewesen.

Schlussbemerkung zu dieser Gruppe.

Den Grund eines Eingenistetseins des befruchteten Eies im Eierstock als Beweis einer Ovarialschwangerschaft wird man wohl nie verwerfen können, vielmehr ihn in letzter Instanz als den einzig giltigen anerkennen müssen, ausser wenn man den bezüglichen Fall nicht für eine Schwanger-

schaft der betreffenden Person, sondern nur für eine Geschwisterschaft, für einen „Foetus in Foetu“ ansehen wollte. Wie viele Fälle aber sind im Stande, diesen Grund an die Hand zu geben? Das haben wir eben gesehen, es sind die wenigsten der Anzahl nach, und wenn man sie näher untersucht, so findet man, dass kein einziger sich mit vollem Recht auf diese Begründung berufen kann. Dieser selbe Grund wird später in den Fällen der neuen Periode wieder besprochen werden.

VII. Gruppe.

Hierher reihe ich alle diejenigen Fälle ein, die, sei es aus der Unvollständigkeit ihrer Beschreibung, sei es aus der Mangelhaftigkeit in den von den Schriftstellern angeführten Angaben ihrer betreffenden Fundorte, sei es endlich aus der für mich bestandenen Unzugänglichkeit der betreffenden Werke, in welchen dieselben sich finden sollen, unter keine der vorigen Gruppen mit Bestimmtheit unterzubringen waren. Diese Schluss- oder besser etwa Ausschussgruppe figurirt also hier nur der Vollständigkeit halber, und ich werde in derselben nicht wie bisher die Reihenfolge in der Zeit der Beobachtung, die ich meistens anzugeben nicht im Stande sein würde, sondern die der Zeit der Erscheinung der Werke befolgen, in welchen die betreffenden Citate sich finden.

1748. Bolten, *pag. 96,* erwähnt folgenden Fall:

> Mueller und Friederici (Fall vor 1747): „Bei einer gerichtlichen Besichtigung eine völlig gebildete Frucht von 4 Monaten in dem linken Eyerstocke angetroffen.“

So berichtet Bolten am Ende seines eigenen früher angegebenen Falles, indem er dortselbst eine spätere Beschreibung dieses Falles verspricht. Entweder aber wurde ihm die Einwilligung seitens Müller's, des Besitzers des Präparates, dazu nicht ertheilt, oder es musste sich vielleicht bei der näheren Untersuchung des Objectes seine Meinung in Bezug auf die Auffassung desselben geändert haben, denn jene versprochene Beschreibung ist meines Wissens nicht erfolgt.

1752. Boehmer, *pag. 43, nota,* erwähnt folgenden Fall:

Gemmil: „Historia a Chirurgo Joanne Gemmil ouaria potius hydropica, quam impraegnata indicat.“

Nach Böhmer findet sich der Fall in „*Observationes Edinburgenses* (wohl *Edinburgh Commentaries*), *vol. V, Pars I, p. 336, art XXII*“, die ich mir nicht habe verschaffen können.

1789. Baillie, *l. c. der Phil. Trans. pag. 75,* erwähnt folgenden:

„In the Collection of Windmill-Street a preparation of a foetus formed in the *Ovarium, uterus* twice increased, thick and spungy, its blood-vessels enlarged.“

1791. Weinknecht, *pag. 2 und 13*, gibt folgende Fälle als ovarial an, die ich nicht finden konnte:

Barfenknecht: „Foetus cum dentibus et crinibus in ouario haerebat. — In Thesi: *E. omn. viu. ex ouo.*“

Krüger schreibt „Warfenknecht.“

Thom (1781): „Dentes et pilos in ouario. — In *Diss. de conceptione ouar. Giessae 1781.*“

1792. Deutsch bespricht folgende 2 Fälle, die ich aus dem Original anführe:

Blondin (vor 1679): „Uxor Tritici Dimensoris quarto gravida. — Foetus putridi ossa per abscessum abdominis post partus naturalis terminum exclusa, matre salva manente. — Uterus quicquid cavitate sua continebat extraneum expulit.“

Aus diesem letzten Satz, womit wohl die Expulsion einer Decidua gemeint wird, will Deutsch, *p. 24*, schliessen, dass der Fall weder eine Ovarial- noch eine Tubarschwangerschaft gewesen sei, und stillschweigend reiht er ihn unter die Fälle von Uterusruptur ein. Liest man die Stelle Deutsch's, so würde man glauben, dass der Darsteller des Falles darin entweder eine Ovarial- oder eine Tubarschwangerschaft erkannt haben will, während dagegen dieser nirgends Derartiges sagt, er gibt vielmehr, *pag. 59,* ausdrücklich an, es sei eine Uterinschwangerschaft gewesen: „Unde inferre mihi liceat, ab ejusmodi corruptione inductam fuisse foetus *in utero* retentionem.“ Der ganzen Beschreibung nach passt jedoch der Fall vielmehr zu den Abdominalschwangerschaften.

J. G. Walter (1774) in *Geschichte einer Frau etc.:* „Frau, die in ihrem Unterleibe ein verhärtetes Kind 22 Jahre getragen. — .... Übrigens muss man sorgfältig anmerken, dass alle Theile der Mutter, die Gebährmutter, die Trompeten und die Eyerstöcke ganz vollkommen natürlich waren, so wie sie im gesundesten Zustande einer Frauens-Person nur seyn können, nur an dem rechten Eyerstock befand sich eine Muskat-Nuss-grosse Verhärtung."

Der Verfasser hält selbst den Fall ausdrücklich für „abdominal", welche Schwangerschaftsart auch das vorstehende Citat zur Genüge kennzeichnet. Nach jenem sich scharf aussprechenden Citate nun muss doch der Zweifel befremden, wenn auch noch so bescheiden, von Deutsch, da er, *p. 36,* sagt: „Sed tamen haud diffiteor, narrationem de doloribus, conjunctim cum dicta magnitudine, ea maturi foetus, et induratione in ovario dextro sententiam meam (nämlich, dass es in der That eine primäre Abdominalschwangerschaft sei) mox alienasse, nisi defectus placentae et funiculi umbilicalis nimis accumulassent difficultates, eam pro falsa habendi graviditate abdominali, quae primum fuit graviditas *ovaria.*" — Cothenius schreibt unrichtig „Walther".

1794. Ploucquet in seinen „*Initia bibliothecae medico-practicae etc.*" führt folgende Ovarialcitate an:

„*Act. Erud. Lips. Suppl. T. III, Sect. I, pag. 45.*"

Ich habe die betreffende Stelle durchgelesen, darin aber gar nichts von einer ovarialen Schwängerung gefunden.

Behr, „*Physiol. med., p. 95.*"

Dieses Werk war mir unzugänglich.

Ettmueller, „*Epist. ad Ruysch de ovario Nabothiano, pag. 4.*"

In dieser Stelle werden Kerckring's Fälle von befruchteten Eiern und Saint Maurice's Fall erwähnt. Wohl bezieht sich Ploucquet mit seinem Citat auf Saint Maurice's Fall, denn von Kerckring's Eiern wird nicht gesagt, dass sie im Ovarium aufgefunden worden seien.

Housset (gegen 1788): „Frau eines Handarbeiters, 1 Abortus, 4 Jahre darauf wieder schwanger, Frucht in ihrem Leibe über 30 Jahre zurückgeblieben. — Leichenöfnung: ovale gleichsam skirrhöse kopfgrosse Geschwulst in der rechten Muttertrompete. Sie enthielt ein männliches wohlgebildetes

Kind, von der Grösse einer zeitigen Frucht. Die Häute, sowohl das Chorion, als Amnios, so wie auch der Mutterkuchen waren steinhart."

Aus Hufeland copirt; die Originalstelle (nach Ploucquet in „Housset, *Mémoires physiques et d'hist. nat. Lond. 1788*") mir nicht verfügbar. — Wenn ich auch hinsichtlich des Sitzes des Fötus Housset nicht beipflichte, so kann ich auch denselben nicht mit Ploucquet ins Ovarium verlegen.

„*Memoirs of the medical Society of London, II.*"

Mir nicht verfügbar.

Moreau (1785): „Gesunde Frau nach 8 glücklichen Geburten abermals schwanger; den 8. März 1752 fanden sich zur rechten Zeit die Geburtswehen ein, es erfolgte aber keine Entbindung. Nach verschiedenen Schmerzen und wieder Erholung neue Zufälle und Blutstürze am Ende des Jahres, und wieder Erholung. Tod am Faulfieber im Jahre 1785. — Oefnung: Im Unterleib eine weisse, ungleich runde und harte Geschwulst, die ganze hypogastrische Gegend einnehmend, mehr linker als rechter Seits liegend, nach vorn zu mit dem Bauchfell, rechts mit dem Ileumdarm, hinten und links mit dem Gekröse verwachsen. Das übrige ganz frey. Diese Geschwulst war von einer knorpligt knöchernen Kapsel umgeben und enthielt ein männliches vollkommen zeitiges Kind. Nabelstrang fest und kurz. Mutterkuchen, auf dem der Fötus mit dem Hintern ruhte, halb so dick und gross, nicht verknöchert. Die Zeugungstheile gehörig beschaffen. — An der linken Seite des Uterus nach hinten zwischen ihm und dem Mastdarm eine zweyte Hühnereygrosse Geschwulst, knochigt, oval, mit dem Körper des Uterus zusammenhängend, welcher hier durchlöchert war. Mutterscheide und Mutterhals war eines. Wohl also war der zehnte Fötus aus dem Uterus herausrupturirt."

Nirgends ist in diesem Fall von Doppelschwangerschaft von einer Befruchtung im Ovarium die Rede. — Aus Hufeland copirt; Originalstelle (nach Ploucquet in „*Gazette salutaire de Bouillon, 1790*") mir nicht verfügbar.

Ortlob, „*Historia partium. Diss. XXXV.*"

Mir nicht verfügbar.

1805. Voigtel, *pag. 550*, führt folgende 3 Citate von Ovarialschwangerschaft, deren 2 letzte ich nicht selbst nachlesen konnte, an:

> Blasius (1675), *P. V, Obs. IV, pag. 66.* Mulier XXVII annorum, quae non semel gemellos pepera, jam XI liberorum mater, aliquot post tempus a partu mortua. — In dissecto corpore: Uterus optimè se habebat. Consideratione singulari dignum, non tantum extra testiculum sinistrum ovum aliquod haesisse membranis singularibus involutum, verùm etiàm ex ipso testiculo ovorum par non unum, quae arctè sibi cohaerebant."

Wäre die Beobachtung etwas ausführlicher gewesen, so hätte dieselbe bei denen der vierten Gruppe mitgezählt werden können. — Mayer citirt auch diesen Fall unter den ovarialen.

„*Comment. of a Soc. at Edinb. Tom. V, art. 23.*"

Wohl wird dies Gemmil's Fall sein, welchen Böhmer unter *art. XXII* citirt.

Kuehn's „*Phys. medic. Journal 1800. Novbr. S. 857.*"

1812. Heim gibt folgende theils von ihm und theils von Andern beobachtete Fälle als ovarial an, die der Unwahrscheinlichkeit wegen in diese Gruppe am Besten passen:

> Heim (1773), *pag. 17:* „Wittwe, einige 41 Jahre alt. — Section. Ovarium dextrum entzündet und doppelt so gross, darin ein knorpelartiger Körper, im Utero nichts."

Verfasser, der, sobald ein eigenthümliches Winseln u. s. w. in seiner Praxis bei den Frauen vorkam, mit einer extrauterinen Schwangerschaft zu thun zu haben glaubte, will im vorliegenden Fall von Eierstocksdegeneration eine wahrscheinliche Ovarialschwangerschaft erkennen. — Mayer citirt falsch „Hom's" anstatt „Horn's" Archiv.

> Heim (1790), *pag. 19 und 21*: „Bei einer 2 Monat schwangeren Dame diagnosticirte ich Schwangerschaft der rechten Tuba oder des r. Ovarii und kurzes Leben. Allein jene wehenartigen Schmerzen legten sich nach und nach, und bis jetzt (1812) traten dieselben nur ab und zu, bisweilen in einem ganzen Jahre nicht, dann aber auch wieder öfters."

> Heim (1803), *pag. 19—21:* „Eine Schwangerschaft in der linken Tuba oder linkem Ovario bei einer Frau von 31 Jahren,

die mehrere Kinder gehabt, wurde von mir diagnosticirt. Ich rieth zur Operation, diese wurde aber verweigert. Sechs Wochen darauf Schmerzabnahme, — wohl die Frucht gestorben, — und nach 14 Monat glückliche Entbindung eines gesunden Kindes. Seit der Zeit (bis 1812) wieder zwei glückliche Geburten; nur ab und zu wehenartige Schmerzen links, die vor 9 Jahren nie dagewesen; ebenso kann die Frau nicht gerade stehen oder liegen und den linken Arm nicht heben, ohne Schmerzen links zu spüren."

Verfasser will in diesen letzten 2 Fällen trotz des günstigen Verlaufes eine stattgehabte bestimmte Extrauterin-Schwangerschaftsart erkennen. So sagt er: „Die Section dieser beiden Fälle wird, glaube ich berechtigt anzunehmen zu sein, eine Vergrösserung oder Verhärtung des rechten resp. linken Ovariums oder der rechten resp. linken Tuba als Überbleibsel eines gehabten Embryos constatiren."

Wolff und Brucker (1811) in Heim, *pag. 22—24:* „Frau, 22 Jahre alt, eine Geburt, Tod in der siebenten Woche der zweiten Schwangerschaft. — Section: Unterleib mit geronnenem Blut gefüllt, linkes Ovarium grösser und weicher, mit einer Höhlung oder Vertiefung, in dieser ein Blutpropfen."

So lautet Brucker's Sectionsbericht der von Wolff behandelten Kranken. Heim nun, der überall extrauterine Schwangerschaften zu entdecken vermeint, überzeugte, sich auf den Verlauf und plötzlichen Tod stützend, die zwei genannten Aerzte, dass hier eine linke Ovarialschwangerschaft vorgelegen war und „hätte man, schreibt er, das herausgenommene Blut genau untersucht, so hätte man gewiss einen Embryo gefunden." — Judicent meliores.

1819. Home (Everard), *pag. 63,* spricht so von einem Fall des folgenden Beobachters:

Cruikshank: „Case of a foetus growing in the ovarium, now in the collection of the Emperor of Russia, purchased from Mr. Cruikshank."

1820. Lobstein gibt, *pag. 137,* unter den von ihm beschriebenen anatom. Präparaten folgenden Fall an:

Nr. 1023 du Catal: „Grossesse de l'ovaire; embryon desséché."

Mit solchen kargen Angaben wird man wohl wenig anfangen können; trotzdem findet man diesen sogenannten Ovarialfall fast bei allen Schriftstellern über Extrauterinschwangerschaft als solchen angeführt.

1820. Koelpin zu Burns, *pag. 238—239*, gibt folgende Ovarialcitate an, die ich nicht auffinden konnte:

L'Eveille, „*Rapport de la Société philomatique, t. I, pag. 146*: Frucht 3—4 Monate alt im Eierstock."

Cauwenberghe, *p. 228, n.*, schreibt: „L'Eveillé."

„*Recueil périodique* (wohl *de la Soc. de Méd. de Paris*), *t. 13, pag. 63.*"

Nach meiner Meinung ein und derselbe Fall mit dem folgenden.

„*Recueil des actes de la société de Lyon.*"

Ohne jede nähere Angabe, K. zu Burns meint wohl damit Petit's vorhin angeführten Fall.

Chambon, „*Maladies de la grossesse. Tom. II, pag. 373.*"

Andere schreiben „Chambon de Montaux (was richtiger ist), *Arzt für Schwangere, cap. 35, pag. 223. Bremen 1792, 8°*," und wieder andere einfach „Montaux". — Vom Ch. de M. habe ich vor mir die zweite in Nürnberg, 1834 erschienene neue Uebersetzung ins Deutsche (*Von den Krankheiten unverheiratheter Frauenzimmer*), welche aber ganz umgearbeitet und abgekürzt worden ist und den betreffenden Fall nicht enthält. Es soll nach Deutsch, *pag. 32*, ein Fall von bei Geburtswehen erfolgter Ruptur des Ovariums mit Fötusaustritt aus demselben in die Bauchhöhle sein.

Roederer, „*Elem. c. 15, § 758.*"

Von Roederer habe ich die Wrisberg'sche Ausgabe, „*Elem. art. obstetr. Gottingae, 1766*" nachgesehen, und *c. XXV, §. 751—760* durchgelesen. Darin ist aber nur der Foetus extra vterum haerens besprochen, ohne jede Angabe von irgend einem concreten Falle.

1834. Kilian zu Burns, *pag. 217*, gibt noch zwei folgende Fälle als ovarial an, deren ersten ich von dem Original hier anführe, den zweiten aber von Kilian selbst:

Sabatier: „Deux faits chez deux femmes parvenues à la fin du quatrième mois de leur grossesse. — *Ouverture* de leur corps: Ventre contenait beaucoup de sang, les enfans

tenaient à la trompe déchirée par le cordon ombilical; cette trompe offrait une tuméfaction qui dépendait de l'arrière-faix."

K. zu Burns citirt diese zwei Fälle als ovarial, dagegen spricht sich Sabatier gegen jedwede Ovarialschwangerschaft aus.

Moore: „Frau starb im sechsten Monat der Schwangerschaft (über das Alter keine Angabe). — Section: Fötus von einem dem sechsten Monate angemessenen Umfange im Ovarium liegend, welches geborsten war. Blut in der Unterleibshöhle. Uterus faustgross, mit der *Decidua* bekleidet."

E. zu Campbell, *pag. 32, n.*, schreibt „Burn" anstatt „Burns."

1829—35. Cruveilhier, *vol. I, livrais. XVIIIe* seines *Atlas*, bei der Besprechung der mumificirten Fötus ist der Ansicht, dass solche von den älteren Schriftstellern beschriebenen Fötus als Ovarial- oder Tubarschwangerschaften anzusehen seien, denn, sagt er: „Les foetus momifiés doivent résider le plus habituellement dans les ovaires, d'autres fois dans les trompes." Und bei dieser Gelegenheit bespricht er folgende vier Fälle nach dieser Deutung hin:

Albosius (1582): „Foetus pétrifié trouvé sur une femme de 70 ans qui paraissait grosse depuis 28 ans. Le foetus était contenu dans la matrice."

Das Original (nach Cruveilhier: „*Litopedium portentosum seu embrion petrefactum urbis Senonensis, in utero per 28 annos contentum, 1582*") konnte ich mir nicht verschaffen und so habe ich aus Cruveilhier selbst, *loc. cit., pag. 3*, copirt. — Cruveilhier bezweifelt, dass der Fötus im Uterus enthalten gewesen sei: „L'anatomie de cet époque-là, sagt er, étant peu cultivée, il est permis d'élever des doutes à ce sujet."

Bourdois et Chomereau (1747): „Marie de Bresse, âgée de soixante-un ans, deuxième grossesse, ayant duré trente-un ans. — A l'ouverture: masse grosse comme la tête d'un homme semblant partir de la trompe droite. Dans cette masse un enfant mâle bien conservé. L'enveloppe étoit osseuse et cartilagineuse, de même l'arrière-faix. Une ouverture de celui-ci sembloit designer l'in-

sertion du cordon ombilical desséché à un travers de doigt du nombril. Matrice et toutes les parties de la mère étoient naturelles.“

Muehlbeck (1786): Susanna Nehibinn, 46 Jahre alt, Unteroffizirsweib. Ihre zweyte Schwangerschaft hatte *vierzehn und ein halbes Jahr* gedauert. — Leichnameröfnung: Zwischen dem Mastdarm und der Harnblase die Gebährmutter ungleich grösser, weil der Fötus darinn enthalten war. Sie war von einem zellulösen Weesen eingeschlossen, verhärtet, nach der Form des Fötus eingeschrumpft und im schneiden zähe. Neben ihrem Grunde sah man beyderseits membranöse Anhänge, vermuthlich die ausgearteten Mutterbänder. Eyerstöcke und Muttertrompeten waren ganz unkennbar, so eingeschrumpft war alles. Von Mutterkuchen keine Spur. — Der verbeinerte Muttermund ragte kegelähnlich sehr tief in die Scheide hinab; dieser Kegel bestand aus dem Zusammenwuchs der unteren Gliedmassen.“

Cruveilhier, *l. c., pag. 3*, will ebenfalls hier eine ovariale Schwangerschaft entdecken und zwar einfach darum, weil die Ovarien „unkennbar“ waren, und hieraus folgert er, dass das als Gebärmutter beschriebene Gebilde das Ovarium gewesen sei, denn dieses, einmal dilatirt, fülle ebenfalls den Raum zwischen Mastdarm und Harnblase aus. — Dabei vergisst er aber uns zu sagen, was aus der Gebärmutter dann geworden und in welchem Gebilde sie wieder zu finden sei. Man möge nur an jene Anhängsel am Grunde dieses in Rede stehenden Gebildes und an die Schilderung des in die Scheide keilförmig vorspringenden Unterstückes denken, und man wird wohl zugeben müssen, dass dies Gebilde doch die Gebärmutter gewesen sein muss, und dass Mühlbeck am Ende nicht so dürftige anatomische Kenntnisse besass, wie es Cruveilhier durch seine Deutung vorauszusetzen scheint. Cruveilhier's Auffassung dieses Falles kann meiner Ansicht nach nur Eines bezeugen, nämlich ein blindes Suchen nach ovarialen Schwangerschaften.

Denman: „Femme morte 32 ans après la conception, celle-ci ayant-été précédée de plusieurs fausses couches. Foetus couvert d'une couche calcaire. Rien ne restait du placenta. Six pouces du cordon ombilical reconnaisables.“

Aus Cruveilhier, *l. c., pag. 3—4,* copirt, denn der Fundort war mir nicht zugänglich. Cruveilhier sagt hinsichtlich des Letzteren nur so viel: „Cas rapporté et figuré par Denman d'après Hamilton." — Auch diesen Fall will Cruveilhier als ovarial oder tubar erkennen, denn er sagt: „évidemment l'utérus n'était pas le siége de la tumeur, car la malade était réglée."

1836—1837. Dezeimeris, dem De Smet hier wie immer ganz treu nachschreibt, sagt *pag. 237 des I Theiles* seines *Mémoire* Folgendes über die Zahl der bekannten Ovarialschwangerschaften:

> Aug. Petsch „en avait rassemblé 36 cas en 1828 pour sa thèse inaugurale."

Von diesem Petsch und von dessen Dissertation gibt Dezeimeris nirgends Näheres an. Da ich nun bei den anderen Schriftstellern keine Erwähnung von Petsch finde und De Smet nicht mehr als Dezeimeris von demselben sagt, und da gerade Rahts in seiner Dissertation desselben Jahres *(De gravid. ovar. Berlin 1828)* ebenfalls 36 Fälle von Ovarialschwangerschaften nach Cauwenberghe's Angabe, *pag. 46,* aufzählen soll, so scheint mir fast, als ob Dezeimeris den Namen „Rahts" in „Petsch" umgewandelt hätte. Leider war mir Rahts' Dissertation nicht zugänglich, so dass ich nicht sagen kann, ob dieser auch den Vornamen „August" führte. Mein Verdacht wird noch dadurch bekräftigt, dass Dezeimeris, der im Jahre 1836—1837 schrieb, nirgends Rahts erwähnt. —

Zu den 36 Fällen von Petsch, sagt Dezeimeris weiter, würde er noch andere 20 hinzufügen können, so dass ihm also 56 Ovarialfälle bekannt gewesen sein sollen. Von diesen 56 begnügt er sich aber mit Angabe von nur 14; über die anderen 42 hat er, meines Wissens, nie Weiteres geäussert, wenn er auch sagt, er wolle später in einer anderen Abhandlung diesen Gegenstand näher besprechen.

1841. Ecker zu Campbell, *pag. 29—30, n.,* führt folgende Citate und Stellen als ovarial an, die ich nicht habe sehen können:

> „*Ephemerid. german. Lips. 1673.*"

Wohl wird die Jahreszahl unrichtig sein, denn E. zu Campbell spricht ja selbst Saint Maurice's Fall vom Jahre 1682 als den ersten von Ovarialschwangerschaft an.

> Beobachter (?) (1735) in E. zu Campbell, *pag. 29—32:* „Hingerichtete Frau, 30 Jahre alt. — Leichenöffnung:

Beide Muttertrompeten sehr ausgedehnt, die rechte oberflächlich entzündet, die linke blass; aus letzterer kam beim Drücken ein weisser gartenerbsengrosser Körper hervor. Linkes Ovarium, 2mal so gross als das rechte, gleich einem mit einer dunkelbraunen Flüssigkeit gefüllten Sack, dessen Inneres röthlich, in der Consistenz der Krystalllinse ähnlich und mit klebriger Flüssigkeit gefüllt war."

Die Originalstelle („*Med. Essays. Edieb. (sic!) vol. V, pag. 277*") nach E. zu Campbell habe ich nicht auffinden können und folglich auch nicht den Namen des Beobachters, den E. zu Campbell in seinem Eifer für die Anführung von Ovarialfällen anzugeben vergisst. Dies wäre nach E. zu Campbell der dem Werthe nach vierte Fall von Eierstocksschwangerschaft. Gern verzichte ich auf die Besprechung desselben und lasse Andere ihr Urtheil hierüber fällen. Nur der Vollständigkeit wegen musste ich denselben anführen, wenn ich auch in dem ganzen Fall nur eine kystöse Degeneration des Eierstockes erkenne.

Beobachter (?) (1768?): „Ei im linken Eierstock bei einer 26 Jahre alten Person. *J. de med. et chirurgie 1768.*"

Wohl ist auch hier die Jahreszahl falsch angegeben, anstatt 1773, denn die Jahreszahl ausgenommen, passt sich die Angabe im Ganzen dem Falle Charnaux's an (siehe vorhin), welcher im Jahrgange 1773 jener Zeitschrift steht. Zu bemerken ist noch, dass E. zu Campbell weiter unten diesen selben Fall wieder als einen neuen, verschiedenen, und zwar wieder ohne den Namen des Beobachters angibt, so nämlich: „Ein Ei im linken Ovarium. *J. de med. chir. et pharm. etc. vol. 39, pag. 324.*"

Mansfield Clarke „nahm von der Leiche einer unverheiratheten, schwangeren, zufällig gestorbenen Weibsperson ein im Museum des St. Georg-Hospitals in London sich befindendes Präparat von einem linken Eierstock, der ein Ei aus der frühesten Zeit der Schwangerschaft enthält."

Aus E. zu Campbell abgeschrieben, die Originalstelle („Dr. Granvilles [sic] *graphic. illustr.*" nach E. zu Campbell) mir nicht zugänglich.

Beobachter (?): „*Recueil des actes de la soc. de Lyon, vol. XIII, pag. 63.*"

Wie es scheint, ein und derselbe Fall wie der vorige.

Beobachter (?) (1812?): „In der Leiche einer 26 Jahre alten Weipsperson ein ausgetragener Fötus im linken Ovarium."

Aus E. zu Campbell, *pag. 30, nota,* entnommen; die Originalstelle (nach E. zu Campbell: „*Journ. de Paris, Nov. 1812*") mir nicht zugänglich. Er meint wohl das *Journal de méd. etc.* von Corvisart, von welchem ich vergeblich mehrere Jahrgänge nach diesem Fall durchblättert habe. Meint er damit vielleicht Charnaux's Fall, welchen wir schon früher gesehen haben, und den er gerade schon anderswo als zwei von einander verschiedene Fälle unter zwei verschiedenen Citaten anführt? Es stimmte dann allerdings das Alter und das geschwängerte Ovarium überein, aber nicht das Ausgetragensein der Frucht, wie auch nicht der Monat und das Jahr der Zeitschrift.

Beobachter (?): „Ein 5monatlicher Fötus im linken Eierstock einer 38 Jahre alten Frau."

So und nichts weiter bei E. zu Campbell. *pag. 30, n.,* mit der folgenden Originalstelleangabe: „*Med. repos. London, vol. XIX*", die ich nicht auftreiben konnte.

1845. Mayer, *pag. 1—2, nota,* führt noch folgende Citate an, deren ich einige an der Originalstelle nachgelesen, andere dagegen nicht auffinden konnte:

Camper (1759): „Hernia in feminino cadavere. — In sinistro pelvis latere peritonaeum saccum profundum formabat inter ligamentum sacro-ischiadicum, os ilium et os latum. Ovarium sinistrum praeter naturam magnum, sibi relictum sponte saccum ingrediebatur."

Dieser wird wohl der von Mayer unter seinen Ovarialschwangerschaftscitaten gemeinte Fall Camper's sein. Er citirt nämlich so: „Camper, *Anat. pathol., Tab. II, 1762.*" Nun sind in *Tab. II* des I Buches nur Abbildungen von Muskeln des Arms und der Hand aufgenommen. Dagegen steht im *Lib. II, Tab. II, Fig. IV* der oben angeführte Fall von Ovarialtumor, dessen Besprechung sich *pag. 17* findet. In demselben ist aber keine Rede von Ovarialschwangerschaft. Oder hat Mayer vielleicht den Fall von *Lib. II, Cap. V,* §. *2, pag. 15, col. a und b, Tab. II, Fig. IV* im Auge? Letzterer ist aber ein glücklich abgelaufener Fall von Fötuselimination per anum et vaginam, in welchem kein Wort von den Ovarien gesagt wird, im Gegentheil drückt sich Camper darin so aus: „E tubâ

Fallopianâ in abdomen tempore partûs transiisse infantem satis evidens est.“

Kleefeld (1794), „*Geschichte einer 4½jährigen Schwangerschaft des linken Eierstocks etc.* in Starcks *Archiv, Bd. I, 1794.*“

Wohl kenne ich „Stark's“ (im ersten Bande jedoch „Starke's“ geschrieben) *Archiv für die Geburtshülfe u. s. w. Jena,*“ kein solches aber von „Starcks“, und der erste Band desselben ist vom Jahre 1787 und nicht von 1794, und er enthält obendrein nichts von Kleefeld. Den Jahrgang von 1794, wenn ein solcher existirt, habe ich nicht zur Hand bekommen können.

Condie, „*Revue medicale, 1838. Tom. II, pag. 290.*“
Gaussail, „*Bulletin de la Société anatomique.*“

Vom Jahre, von Band und Ort ist dabei keine Rede.

Bouchenel, „*Journal de progrès, Tom. I, pag. 25.*“

Velpeau gibt „*Journal des progrès, Tom. I, pag. 250*“ an.

Kuppfer, „*de gravid. ovar. Dorpat, 1822.*“
Murray und Kallstroem, „*Gestatio ovaria observatione memoranda illustrata. Upsala 1802.*“
Rust's „*Magazin, Bd. X, Heft 2, und Bd. XI, Heft 3.*“

In diesen Stellen gibt es nichts Ovarielles, wohl aber in *Bd. XI, Heft 2* und *Bd. XV, Heft 1*, worin ein und derselbe Fall, der von Höpfner nämlich, siehe vorhin, erzählt wird.

Lallemand, „*Observat. patholog. Paris 1805.*“

Von Lallemand habe ich die deutsche Uebersetzung der „*Observations sur les maladies des organes génito-urinaires*“ durch Pistel, *Leipzig 1825* gesehen, nichts Ovariales aber darin gefunden.

Marc, „*Dictionaire* (sic!) *des sciences medicales. Tom. XIX.*“

In diesem Band ist wohl ein Artikel, *pag. 370—546*, über die *grossesse* im Allgemeinen, es wird darin aber von keinem concreten Falle berichtet.

„*Med. and surg. Journal. Edinb. vol. XIII, pag. 353.*“

1867. Von Cauwenberghe, der von den ihm bekannten 45 Ovarialschwangerschaften, *pag. 45*, 34 citirt, habe ich folgende Citate, *pag. 227—228,* nicht bekommen können:

Frantz „*dans* Rahts, *pag. 35:* cas terminé par métrorrhagie mortelle.“

Murat „*dans* Rahts, *pag. 30:* mère et enfant sauvés par la gastrotomie."

Painter „*dans* Rahts, *pag 21:* mort subite au moment de la rupture."

Baudelocque, *Art. des accouch. t. II, pag. 455—456:* „terminaison par communication du kyste avec le rectum, et par la mort."

1868. Von De Smet konnte ich ebenfalls folgende Citate nicht zu Handen bekommen:

Bougi, „*Académie des sciences de Bologne.*"

So citirt De Smet, *pag. 19,* wobei ausser der Verdrehung der Originalsprache keine nähere Angabe gegeben wird. Lange habe ich nach diesem Falle in den gemeinten „*De Bononiensi Acad. Scientiarum et Artium Instituto atque Academia Commentarii, tom. I usque ad VI. Bononiae 1748—1783*" gesucht, habe aber keinen Fall Bougi's auffinden können. Jedenfalls wird hiermit der schon früher unter Menghini und Bonzi angegebene Fall von Dermoidkystom des Ovariums gemeint sein.

Richard Browne, „*récherches pathologiques*" (De Smet, *pag. 19*).

Jedenfalls meint De Smet Cheston Browne's Fall von Ovarialkystom, siehe vorhin.

Mercy, „*Histoire de l'ancienne Académie de Paris*" (De Smet, *pag. 19*).

Keine Jahreszahl dabei und kein Band angegeben, wohl aber ist damit Mery's Fall von Kystom gemeint, siehe a. a. O.

Hormung „constata la présence du chorion dans son observation de grossesse ovarique." (De Smet, *pag. 185*).

Wo aber dieser Fall von Hormung zu lesen sei, davon kein Wort.

„*Dict. des sciences, pag. 405:* Mouvements du foetus dans la grossesse ovarique plus vagues et moins limités que dans la tubaire, la matrice plus éloignée de la tumeur extra-utérine et par conséquent plus mobile que dans la tubaire."

So sagt von einem Falle De Smet, *pag. 301—302.* Von wem der Fall aber sei, in welches Jahr er falle und in welchem Band des *Dictionnaire* er sich befinde, davon ist keine Rede; ich vermuthe darin den von Mayer dem Marc zugeschriebenen Fall im XIX Bd. des *Dict. des sciences*

médicales pag. 370—546, der aber, wie früher bemerkt, kein concreter Fall, sondern ein Artikel über die *grossesse* ist.

Pigeolet: „Madame M. 32 ans. Mariée à 22 et devenue bientôt enceinte, on diagnostica au quatrième mois une grossesse extra-utérine et par la mobilité de la tumeur on présuma qu'elle était ovarique. — Vessies de glace sur l'abdomen pour déterminer la mort du foetus. Santé de la malade en fit peu altérée, règles reparurent, mais point d'autre grossesse ultérieure. — Dix ans plus tard abscès dans le périnée près de la vulve. — On l'ouvrit et il en sortit du pus et des débris d'un foetus de quatre mois. Au bout de plusieurs mois cicatrisation de l'abscès et santé à la suite, mais sans nouvelle grossesse."

So erzählt De Smet, *pag. 336—337*, über diesen Fall, nähere Angaben aber über den Fundort und das Jahr gibt er nicht, erklärt aber sofort diese Beobachtung für einen „cas de grossesse ovarique". Ob sie es wirklich gewesen, bleibt fraglich.

Davis, „*Annali universali di Medicina, 1864*: Grossesse ovarique gauche; foetus putréfié ayant de la tendance à sortir par la paroi abdominale." (De Smet, *pag. 22 und 226.*)

Dieses Citat, wie auch die folgenden, müssten eigentlich weiter unten in der 2. Periode angeführt werden, jedoch werden dieselben wegen der Unverfügbarkeit der betreffenden Fundorte in dieser Gruppe besser am Platze stehen.

Widerstein (1852): „Ehefrau des J. F., 34 Jahre alt; Geschwulst seit der Kindheit in der linken Inguinalgegend, 3 Geburten, Operation drei und ein halb Monat nach einer 4. und zwar abdominalen Empfängniss. Austritt von Blut und Wasser aus der Anfangs nur paracentesirten Geschwulst, welche dann durchgeschnitten, einen Fötus und mit ihm den grössten Theil der darauf gelösten Placenta aus ihrer Höhle herausnehmen liess. Die abgestorbenen Placentarreste wurden einige Tage später entfernt, ebenso der Sack, in dem der Fötus eingeschlossen war, abgestossen, so dass die Wunde einen halben Monat nach der Operation verheilt war. — Der extrahirte Fötus war fast viermonatlich, weiblich und regelmässig entwickelt. — Nach Verheilung der Wunde ist bei einer kleinen Narbe eine Geschwulst zurückgeblieben,

sicherlich der ursprünglich dagewesene Eierstock, der abnormer Weise den dem Testikel vorgeschriebenen Weg genommen und die *Tuba* Fallop. nebst *Fimbriae* mit sich gebracht und hier die Befruchtung möglich machte."

De Smet, *pag. 26*, will diesen Fall als ovarial bestimmen, worauf Widerstein nirgends in seiner Erzählung Anspruch macht.

1869. Von Hess, *pag. 29*, wird folgender, mir nicht verfügbarer Fall citirt:

Nagel, „*Annalen der Charité, Jahrgang 1860, Bd. IX, pag. 35.*"

1872. Ebenso folgende von Schroeder, *pag. 218*, angegebene:

Virchow, „*ges. Abhandl., pag. 792.*"

Wohl der weiterhin aus einer andern Stelle anzuführende Fall von Lithopädion.

Perry, „*J. of the gyn. soc. of Boston, vol. I, 1869, pag. 140.*"
Martin, „*Obst. Tr., vol. XI, pag. 57.*"

1875. Ebenso ein von Schweninger, *pag. 608*, angeführtes Citat von Stein.

Ohne jede nähere Ortsangabe. Umsonst habe ich G. W. Stein's *Lehrbuch der Geburtshülfe, Marburg 1805,* nach diesem Falle durchblättert.

Schlussbemerkungen zu dieser Gruppe.

Es ist ziemlich wahrscheinlich, dass einige der hier als mir unbekannt angeführten Fälle bei den anderen Gruppen unter ihrem wahren Namen und Originalortsangaben figuriren werden. Diese Vermuthung muss ich nämlich deswegen hegen, weil ich, wie hie und da bemerkt worden, einen und denselben Fall bei einem und demselben Commentator verdrei- und sogar vervierfältigt nachgewiesen habe, indem derselbe Fall unter verschiedenen Ortsangaben und ohne den Namen des eigentlichen Beobachters angeführt gewesen.

Neue Periode.

Hier kommen uns Fälle entgegen, die, wenn auch nicht alle, so doch meist vor den älteren Fällen den Vorzug einer grösseren Sorgfalt und eingehenderen Genauigkeit in der Beschreibung geniessen, so dass sie nicht mehr unter einer Gruppirung wie die älteren, sondern einzeln besprochen zu werden verdienen. Diese grössere Sorgfalt in der Behandlung zeigt sich, wie früher bemerkt, seit Mayer's Abhandlung und sie ist einerseits den Fortschritten der normalen und pathologischen Histologie zu verdanken und andererseits den feindlichen Angriffen, die die Ovarialschwangerschaft seit Velpeau's Zeit hauptsächlich hat erleiden müssen, denn es galt nunmehr ihr Vorkommen ein für allemal zu beweisen und wissenschaftlich festzustellen. Doch lassen wir die Fälle selbst sprechen:

1848[1]). Hein (Fall von 1847): „Frau A. K., 67 Jahre alt, seit vier Jahren zum zweiten Mal Wittwe und ohne Nachkommen aus ihrer zweiten Ehe, am *Lungenleiden* gestorben. — Leichenöffnung: Uterus normal, nur im Fundus seiner Höhle ein etwa kirschengrosser Schleimhautpolyp. Im rechten Ovarium haselnussgrosse knochenharte Geschwulst mit drüsig grubiger Oberfläche, welche sich durch deutlich ausgesprochenen Röhrenknochen und vollzählige Rippen als ein nicht aus dem Ovarium getretenes, sondern von dessen fibröser Hülle umschlossenes Lithopädion zu erkennen gab. Der diese kleine Geschwulst bildende Körper lag der Art unter dem Bauchfellüberzuge und der Sehnenhaut des Eierstockes, dass man, nachdem diese in einer kleinen Strecke mit dem Messer einge-

[1]) Wie schon früher bemerkt, wird die Reihenfolge dieser Fälle nicht nach der Zeit der Beobachtung, sondern nach der der Veröffentlichung derselben gegeben.

schnitten worden waren, mit einem dünnen Scheerenblatte zwischen sie und jenen eingehen und so den Körper mittelst der Scheere leicht und unversehrt aus seiner Hülse befreien konnte. — Linker Eierstock und beide Eileiter zeigten keine Abweichung. — Der ausgeschälte Körper war abgeplattet eiförmig, uneben und mit Vertiefungen versehen. Seine Oberfläche glatt und von einer sehnig glänzenden, weissen Haut gebildet, welche sehr fest an dem unter ihr liegenden Fötusskelett haftete. An dieser Haut war nirgends eine schichtförmige Anordnung zu erkennen. — Das vollständige Knochengerüste der Frucht hatte sich bis an das Ende des vierten Schwangerschaftsmonates entwickelt. — Durch Unaufmerksamkeit des Leichendieners wurde die Gebärmutter nebst Eileitern und Eierstöcken mit der Leiche begraben und nur der kleine ausgeschälte Körper ist aufbewahrt worden."

Wie man sieht, reiht sich dieser Fall seitens seines Beweisgrundes an die in der vorigen VI. Gruppe aufgezählten. So wird darin das Eingenistetsein des Eies im Ovarium und die vollständig normale Beschaffenheit der übrigen Beckengebilde als Grund hervorgehoben. Hein will sogar in seinen Schlussbemerkungen Mayer's Bedenken gegen die Eierstocksschwangerschaft nach diesem „durch die Einfachheit und Klarheit der Beobachtung ausgezeichneten Falle", so spricht er, für immer beseitigt wissen, denn, sagt er weiter, „der betreffende rechte Eierstock lag frei und lose in der Bauchhöhle, welche keine krankhafte Neubildung als Folge von Entzündung u. d. m. enthielt, wodurch die klarste Uebersicht über das Vorhandene gestört worden wäre; der zu diesem Eierstock gehörige Eileiter lag ebenso frei und lose da, und unterhalb des Bauchfelles, welches beide Gebilde, sowie die übrigen Beckeneingeweide unversehrt überzog, ja von ihm noch durch die sehnige Hülle des Eierstockes geschieden, lag die beschriebene Frucht im Eierstocke." Nach dieser Auseinandersetzung Hein's fragt es sich, ob man den Fall so ohne Weiters annehmen und somit als einen ächten ovarialen ansehen darf. Demselben die Ovarialität rundweg abzusprechen, wird nach der Lage der Sache nicht thunlich sein, vielmehr wird man ihm die grösste Probabilität in dieser Richtung zuerkennen müssen. Meinerseits kann ich nach einer mehrmaligen Lectüre des Falles jedoch nicht umhin, einige Bedenken gegen denselben zu erheben. Einmal nämlich wird einem Jeden jenes Verlorengegangensein der den Hauptbeweis liefernden Stücke sehr ungelegen kommen, denn dieser Umstand entkräftet die Lage der Sache bis auf den Punkt, dass man mit dem allein übrig ge-

bliebenen aufgehobenen Eie nie im Stande sein wird, die angegebene Ovarialität des Falles mit Sicherheit beweisen zu können. Ja, so sehr man auch Hein's sehr sorgfältige Beschreibung des Skelettchens bis in die kleinsten Détails hochschätzen muss, man empfindet nur um so mehr auch den Mangel einer solchen Beschreibung der Stücke, auf die es hier am meisten ankömmt, denn während jene Fötusbeschreibung neun Seiten der Erzählung in Anspruch nimmt, wird der Sectionsbefund mit einigen wenigen Zeilen abgethan. Uebrigens muss man dabei im Auge haben, dass Hein, der den Fall mittheilt, nicht selbst der Section beigewohnt hat, sondern nur nach fremdem Sectionsbefund berichtet; es wurde ihm nämlich von Dr. Götz aus Danzig das herausgeschälte Lithopädion zum Zweck einer näheren Untersuchung zugeschickt. Wenn er nun auch am Schlusse seiner Beschreibung jene „Einfachheit und Klarheit der Beobachtung, jenes Frei- und Loseliegen des betreffenden Eierstockes und der entsprechenden Tuba" betont, so darf man doch darauf nur einen sehr relativen Werth legen, welcher noch geringer wird, wenn man die kurze Beschreibung des Sectionsberichtes darnach durchliest. — Ferner ist in der Erzählung Erwähnung gethan von einer Hülse, in welcher das Ei gelegen haben soll, und aus der es herausgeschält wurde. Das Vorhandensein dieser Hülse nun und das Verfahren, wie man das Ei aus ihr herausschälte, macht meines Erachtens die wirkliche Ovarialität dieses Falles ziemlich zweifelhaft und zwar aus folgenden Gründen. „Man schnitt, heisst es in dem Sectionsbericht, den Bauchfellüberzug und die Sehnenhaut des Eierstockes eine kleine Strecke ein, worauf man mit einem dünnen Scheerenblatt zwischen sie (jene zwei Häute nämlich) und den Körper (das Ei) eingehen, und nun diesen aus seiner Hülse befreien konnte." Um nun diesen Körper aus seiner Hülse herauszulösen, musste doch diese Hülse vorher aufgeschlitzt worden sein, und sie war es auch, denn das Scheerenblatt wurde ja zwischen den Körper und seine Hülle eingeführt, und wie in der Erzählung gesagt ist, zwischen ihn und die Sehnenhaut. Diese Haut war es hiernach, welche die Hülse des Eies bildete, es also ringsum umkleidete, so dass man jetzt das Ei nicht mehr *in* dem Ovarium hätte, sondern nur *an* ihm, d. h. *auf* seiner Oberfläche, wonach die betreffende Schwangerschaft sich aber nicht als eine reine ovariale, sondern höchstens als eine paraovariale herausstellen würde. Und da weiter nirgends in der Beschreibung von einer ächten Ovarialsubstanz um diesen eine haselnussgrosse Geschwulst bildenden Körper die Rede ist, sondern nur von einer fibrösen Hülle um denselben, so läge die Auffassung sehr nahe, da ja, wie früher erörtert, von einer Hülle im wahren Sinne bei dem Ovarium nicht die Rede sein kann, jene fibröse Hülle für

ein Produkt des einen Blattes der Peritonäaltasche um das Ovarium zu halten und somit den Fall für intraperitonäal (im vorhin angegebenen Sinne) zu deuten. — Zum Schluss der langen Kritik dieses Falles möge endlich noch Folgendes berücksichtigt werden. Wenn man in demselben nach anamnestischen und ätiologischen Momenten sucht, die etwa auf eine Extrauterinschwangerschaft führen könnten, so findet man in dieser Richtung nur ein einziges und sehr wenig sagendes Moment, das nämlich, dass „die Frau ohne Nachkommen aus ihrer zweiten Ehe gewesen"; die Dauer dieser Ehe wird aber nicht angegeben und nur gesagt, dass die Person im Alter von 63 Jahren wieder Wittwe wurde. Von früheren Zeichen einer verfehlten oder vermutheten Schwangerschaft, die der Ausgangspunkt des Leichenbefundes hätten sein können, ist auch keine Rede. Von jedwedem Ueberbleibsel von Placentarhäuten, von Eihüllen ist, abgesehen von jener fibrösen Hülse und einer structurlosen Hülle um das Skelett, auch keine Rede. Nach allen diesen Lücken nun, im Zusammenhalt theilweise mit der vollsten Integrität der Beckeneingeweide und theilweise mit dem hohen Alter (67 Jahre) der Frau läge auch gar nicht ferne der Gedanke an einen Foetus in Foetu.

1850. Kiwisch (Fall von einigen Jahren vorher): „Frau, 34 Jahre alt, eine Zwillingsgeburt, wieder seit 11 Jahren schwanger, an der Bright'schen Nierenentartung gestorben. — Leichenöffnung: Grosse, fast runde Geschwulst in der untern mittlern Bauchgegend, mehr rechtseitig gelagert, mit der Gebärmutter und dem Beckenumfange durch das breite Mutterband so zusammenhängend, dass sie den Eindruck eines vergrösserten Ovariums machte. Oberfläche der Geschwulst mit einem weissen, glänzenden, sich gegen die Gebärmutter fortsetzenden Ueberzug, — Lig. latum, — bedeckt. Auf ihrer vordern obern Wand verläuft die gegen das Bauchende zu in Erweiterung und Hypertrophie zunehmende Tuba, deren kaum erkennbares, franzenförmiges Ende mit der äusseren Haut der Geschwulst verschmolzen und somit vollständig verschlossen ist. Keine Communication zwischen dem Tubencanal und der Höhle der Geschwulst zu entdecken. Ueberzug der Geschwulst setzt sich unterhalb der angelagerten Tuba fort und ist nur oben verdünnt, sonst überall glatt, fest und unverletzt. Nach hinten und unten erhob sich auf der Geschwulst ein länglicher Wulst, das Ansehen eines ausgezerrten Ueberrestes des Ovariums darbietend. Die Untersuchung ergab jedoch keine sicheren Anhaltspunkte für die Bestimmung des-

selben, und wenn man ihn als einen Ueberrest des Ovariums ansehen wollte, so war man genöthigt, eine Metamorphose desselben anzunehmen. — Bei Eröffnung der Geschwulst: oben innige Verwachsung der Integumente mit den darunter liegenden Fötusknochen, an den übrigen Stellen war die Hülle zum Theil mehrblättrig, durch Knochenplatten verdickt, von den Fötustheilen leicht ablösbar und von denselben stellenweise durch eine schmierig-blutige Zwischenschicht geschieden. Einzelne Fötusknochen waren noch mit den Weichtheilen versehen, die meisten aber losgelöst, und in ein kaum entwirrbares Convolut zusammengedrängt: nach ihrer Entwickelung gehörten dieselben einer vollkommen reifen Frucht an. Gedrängte, lange Chorionzottenrudimente, — Ueberreste des Fruchtkuchens, — im Umfange eines Handtellers an der Innenseite des Sackes, und an der Innenfläche dieser Placenta noch das Amnios und Ueberreste der Nabelgefässe nachweisbar. — Uterus vergrössert. Zweites Ovarium und entsprechende Tuba bis auf zahlreiche Adhäsionen normal.“

Der Verfasser, sich auf diesen anatomischen Befund stützend, schliesst auf dem Wege der Exclusion auf eine Ovarialschwangerschaft, denn nach jenem Befunde kann der ursprüngliche Sitz des Eies nur in der peritonäalen Duplicatur zwischen Ovarium und dem breiten Mutterband oder im Ovarium selbst gewesen sein, wie er sagt. Dass das Erstere aber nicht der Fall gewesen ist, will er dadurch bewiesen wissen, dass jene Bauchfellduplicatur bei fortschreitender Zunahme des Fötus doch zuletzt hätte insufficient werden und damit zerreissen müssen, was ja nicht der Fall gewesen. Nachdem nun Kiwisch diesen Fall vom anatomischen Standpunkt aus für eine Befruchtung und Entwickelung innerhalb des Graaf'schen Follikels erklärt hat, unternimmt er vom physiologischen Standpunkt aus die Möglichkeit einer Ovarialschwangerschaft folgendermassen zu beweisen: „Die Entwickelung des Follikels geschehe nicht ejaculationsartig; das Ei könne vielmehr an seinem Austritt durch an die Berstungsstelle des Follikels sich anschmiegende Organe (die Tuba etc.) verhindert und somit bei geringerer Ruptur im Follikel zurückgehalten werden; die Samenfäden können aber durch jenen Riss hindurch in den Follikel gelangen, da sie die viel engere Uterusmündung der Tuba durchwandern; das Ei werde auf diese Weise befruchtet, die Rissstelle darauf abgeheilt und so der Keim vollkommen umschlossen; der Follikel sei durch seinen Gefässreichthum, besonders zur Menstruationszeit, durch die Lockerung und Hypertrophie

seiner innersten Schichte zum Keimträger geeignet und durch das Dehnungsvermögen des Ovariums für die weitere Entwickelung viel günstiger als Tuba und Abdomen.“ —

Durch diesen sehr ausführlich geschilderten Fall will Kiwisch das Vorkommen der Ovarialschwangerschaft nunmehr für thatsächlich bewiesen halten, während er kaum ein Jahr vorher in seinen „*Klinischen Vorträgen*“ alle bis dahin als ovarial beschriebenen Fälle wegen der Unvollständigkeit der Beobachtung und der vorgefassten Meinung bei der Untersuchung sammt und sonders verworfen hatte, wenn er auch damals schon die theoretische Möglichkeit eines solchen Vorkommens zu begründen suchte. Sein Fall jedoch hat, ausser der genaueren und ausführlicheren Beschreibung, nicht mehr für sich, als einige der in der zweiten Gruppe oben angeführten Fälle; denn sein Hauptgrund ist einfach der Sitz des Tumors an der Stelle des verschwundenen oder wenigstens als solches nicht mehr nachweisbaren Ovariums. Hiernach könnte ich mir die nähere Besprechung desselben ersparen, wenn nicht einzelne Punkte eine besondere Aufmerksamkeit verdienten. Einmal die von der Schwängerung eingenommene Seite. In diesem Punkte ist die sonst sehr vollständige Schilderung lückenhaft, ja man könnte fast sagen, dass der Verfasser selbst darüber nicht im Reinen war, denn überall vermeidet er die Ausdrücke „rechts und links“, er spricht nur von „einem“ oder „dem“ Ovarium, in welchem die Befruchtung stattgefunden haben soll, und dann von „dem zweiten“ Ovarium; ebenso redet er auch von „der“ und „der“ dem betreffenden Ovarium „entsprechenden“ Tuba, nirgends aber liest man „der rechte oder der linke“ Eierstock, resp. Eileiter. Das Gleiche hält er ein bei der Aufführung des Lig. lat. der geschwängerten Seite, d. h. des die Geschwulst bekleidenden Peritonäalüberzuges, welcher sich nach „der einen Seite“ (nicht nach links oder nach rechts) gegen die Gebärmutter als sogenanntes breites Mutterband fortsetzt. Die Lösung all dieser Vermeidungen findet man nun darin, dass Kiwisch seinen Fall nicht selbst an der Leiche untersuchte, denn „er erhielt das Präparat durch die Güte des Herrn Dr. Herz“. Und somit, wenn auch in der Beschreibung von der Geschwulst, die von der Grösse des Kopfes eines zweijährigen Kindes gewesen, gesagt wird, sie sei in der unteren mittleren Bauchgegend mit der Gebärmutter zusammenhängend gelagert gewesen, vergebens wird man daraus zu erfahren suchen, ob sie „vor“ oder „hinter“ dem Uterus gelegen sei, und ebenso wenig wird man darin von einer nach der Grösse der Geschwulst jedenfalls zu erwartenden Verdrängung des Uterus nach rechts oder nach links lesen. Diese Seitenverdrängung des Uterus muss nämlich jedenfalls da gewesen

sein, wenn die Geschwulst in der unteren „mittleren“ Bauchgegend nur etwas mehr nach rechts lag und ihr Ueberzug dabei sich „nach der einen Seite gegen die Gebärmutter“ fortsetzte. Von einer solchen Verdrängung, von der Seitenbestimmung derselben und von einem Vor-, resp. Rückwärtsliegen der Geschwulst in Bezug auf den Uterus konnte keine Rede sein, sobald man die betreffende Seite nicht zu bestimmen vermochte. Nur soviel kann man darüber aus der Beschreibung herauslesen, dass die Geschwulst in der Mitte etwas mehr rechtsseitig lag, woraus man aber noch nicht mit voller Bestimmtheit schliessen kann, dass die Schwangerschaft rechterseits gewesen sei. —

Ein zweiter zu besprechender Punkt in diesem Falle ist der des Peritonäalüberzuges der Geschwulst an der Stelle, wo der als Ovarium gedeutete Wulst lag. Hier lässt der Fall wieder an Klarheit zu wünschen übrig, und nach dem, was hierüber in der Beschreibung gesagt wird, zu schliessen, würde derselbe keinen Anspruch an Ovarialität erheben können. Nämlich, die Geschwulst war *überall* von dem glatten Peritonäalüberzuge bekleidet und *auf* der Geschwulst unten erhob sich jener Wulst. Somit stünde fest, dass dieser Wulst nicht unter dem genannten Ueberzug, sondern auf denselben zu liegen kam, also durch diesen Ueberzug von der Geschwulst getrennt gewesen sein würde, so, dass der vermuthete Eierstock durch keine directe Betheiligung, sondern nur durch eine einfache Anlagerung mit dem Tumor in Beziehung stünde und die Schwangerschaft eine ächte intraperitonäale (im früher angegebenen Sinne) gewesen wäre, in welcher der Fruchtsack bei seiner zunehmenden Entwickelung das zunächst liegende Ovarium und Fimbrienende der Tuba an sich angelagert, in Mitleidenschaft gezogen und sonach entartet haben würde. Nach der Meinung des Verfassers lässt sich in diesem Falle eine Schwangerschaft innerhalb der Blätter des Lig. latum nicht annehmen, weil keine Zerreissung derselben stattgefunden habe, welche doch in Folge der bei der fortschreitenden Zunahme des Fötus insufficient werdenden, die Eihülle bildenden, peripherischen Verwachsung jener Serosa um das Ei zu erwarten gewesen wäre. Diese Insufficienz der Bauchserosa ist aber von dem Verfasser überschätzt worden, denn, wenn einmal diese Serosa die erstere Hülle dem Ei geliefert hat, — was ja der Verfasser zugibt, — so ist es hauptsächlich gerade diese Hülle, welche den Vorgang der Weiterentwickelung durchmacht, während die Bauchserosa nur an der Anwachsungsstelle jener Hülle in der Ausdehnung Antheil nimmt, sich also zu ihr ungefähr wie zu einem wachsenden Ovarialtumor verhält und sich folglich in dem einen wie in dem anderen Falle ebenso gut wird ausdehnen können. —

Ein dritter Punkt, welcher die Deutung des Verfassers auch wieder in etwas trübt, wäre der Umstand, dass die Eireste (Chorion und Amnios) in keiner Verbindung oder näheren Beziehung zu dem Rest des vermutheten Eierstockes standen, — wenigstens wird eine solche nicht hervorgehoben, — sondern sich nur auf der inneren Wand (wo?) befanden. —

Und zuletzt hätte der Verfasser bei der Schlussfolgerung doch nicht so absolut behaupten sollen, dass „ausser dem Ovarium und Lig. latum kein einziges Beckenorgan an der Hüllenbildung des Eies und dessen Insertion Antheil genommen hatte," wenn die Fransen der Tuba „sehr verwischt mit der Haut des Tumors verschmolzen" waren. —

Willigk, *pag.* 87, möchte diesen Fall gern als eine primäre Tubar- und secundäre Peritonäalschwangerschaft erklären. Wie aber das Ei in toto, d. h. der Fötus mitsammt Placenta und Hüllen, sich spurlos aus der Verwachsungsstelle des Tubencanals wegreissen, die rupturirte Stelle der Tuba darauf vollständig abheilen, die Tuba dann als Ganzes zu einer mit dem Peritonäum bekleideten Stelle des Tumors hinwandern, und die Mutter endlich von dieser „Tubenruptur" gar keine Erscheinung (erst nach dem siebten Schwangerschaftsmonate nämlich traten Metrorrhagie und sehr leichte Beschwerden auf) gehabt haben soll, das vermag wohl nur Willigk sich vorzustellen.

1850. Virchow (Fall von 1849): „33-jähriges Lithopädion bei einer verheiratheten, später aber vom Manne geschiedenen und im Concubinat lebenden, im Alter von 56 Jahren geisteskrank gestorbenen Frau. — Section: unterer Theil der Bauchhöhle mit einer höckrigen Masse gefüllt, die die Gestalt und Grösse eines mit den umgebenden Theilen verwachsenen, ausgetragenen, zusammengekauerten Kindes darbot. Diese Masse war leicht verschiebbar, schien retroperitonäal zu liegen und hing durch gefässreiches Bindegewebe mit einer anderen grossen, die Gegend des fehlenden linken Eierstockes einnehmenden Geschwulst zusammen, in deren äusseren Umfang die linke Tuba sich befestigte. Diese letzte Geschwulst bestand aus 2 vasculösen, abgegrenzten Halbkugeln, welche hinten in eine fibroide Schicht zusammenliefen. Vorn zeigte dieselbe eine Kalk-, tiefer eine röthliche, gallertige, und nach hinten eine weissliche fettige Masse. Mikroskopisch erwies sich dieser Körper als die Placenta mit noch deutlichen Chorionzotten. Von der Einschnürung seiner vordern Fläche ging inmitten des erwähnten Bindegewebsstranges der Nabelstrang aus zum Nabel des Kindes hin. Das weibliche,

ziemlich erhaltene Kind selbst war überall mit einer durch die Adhäsionen ernährten Haut überzogen, die stellenweise Kalkeinlagerung zeigte. — Uterus vergrössert, *Portio vagin.* verstrichen, Höhle des Körpers nach links gedrängt, rechterseits ein Fibroid."

Als Begründungsmomente dieser allerdings nur „*wahrscheinlichen*", wie Verfasser sagt, Schwangerschaft, hebt derselbe folgendes hervor: „Das Fehlen des linken Eierstockes, die Befestigung der Placenta gerade in der Gegend, wo er hätte liegen sollen, die Anheftung der Tuba am äusseren Umfange der Placenta, die Entfernung des Kindes von der Tuba und seine Befestigung durch einen isolirten, den Nabelstrang einschliessenden Bindegewebsstrang an der Placenta." —

Wie man sieht, ist der Verfasser in der Deutung seines Falles sehr vorsichtig gewesen, indem er nur von einer „*wahrscheinlichen*" Ovarialschwangerschaft spricht. Was seine Begründung anbelangt, so könnte ich mutatis mutandis nur dasjenige wiederholen, was in der zweiten Gruppe der ersten Periode und im vorigen Falle gesagt worden, denn hier gilt auch als Hauptgrund jenes Verschwundensein des Eierstockes. Der Fall mag also vielleicht ovarial, vielleicht aber auch nicht ovarial, sondern intraperitonäal gewesen sein, und für Letzteres würde ich mich eher aussprechen können, da auch hier nicht allein das Ovarium, sondern auch theilweise die Tuba von der Fötuscyste angegriffen worden. —

Auch Willigk, *pag. 84,* beschäftigt sich mit der Kritik dieses Falles, bei welcher Gelegenheit er unter anderen das Bedenken äussert: „das Ovarium könnte ursprünglich gefehlt haben." Das heisst nur so viel, diese an sich schon sehr schwer zu deutenden Fälle noch mehr verwirren zu wollen, denn im Falle eines Fehlens des Ovariums müsste man bei jedem dieser Fälle eine äussere Herüberwanderung des unbefruchteten Eies oder des befruchteten von der anderen Beckenseite her zu der geschwängerten, oder eine solche innere durch Tuba, Uterus und wieder Tuba hindurch annehmen.

(Jahr?) Reymert (Fall vom Jahre 1849): „Histerische Frau, 1 Geburt, 2. Schwangerschaft 7 Jahre später, Tod gegen Ende des 3. Monates derselben. — *Section*: Bauchhöhle mit Blut angefüllt, gänseeigrosses linkes Ovarium von einem stellenweise $^1/_4$" dicken Blutcoagulum umgeben. Als Verfasser durch dieses hindurchdrang, fand er einen 3" langen deutlich ausgebildeten und von seinen Häuten umgebenen Embryo, der mit der Nabelschnur am Ovarium fest sass. Es war keine andere Quelle der Blutung als das Ovarium zu entdecken."

Aus v. d. Busch in Schmidt's *Jahrbüchern* entnommen; Original (*„Norsk. Mag., Bd. 4, Heft 12“*) mir nicht zugänglich. —

Mit den dürftigen Détails dieses Auszuges ist sehr wenig anzufangen, so dass ich bedauern muss, das Original nicht vor Augen bekommen zu können, um so mehr, als Schröder, *pag. 218,* diesen Fall unter die probablen ovarialen zählt. Ob nun Reymert selbst diese Beobachtung als ovarial erklärt, wüsste ich ebenso wenig zu sagen, der Rubrik des angegebenen Auszuges nach scheint es aber nicht der Fall zu sein, denn jene lautet einfach „Graviditas extrauterina“. Untersucht man nun den Fall selbst, so lässt sich nicht mit Bestimmtheit sagen, ob das Ei in dem Ovarium selbst, oder einfach nur in dem Blutcoagulum gesessen hat. Letzteres wird aber das Wahrscheinlichere sein, denn der Embryo trat zu Tage nicht nach einer Einschneidung in den Eierstock, sondern schon nach einem Eindringen in jenes Coagulum, wie die Erzählung sagt, in welcher noch obendrein keine Erwähnung von einer Ruptur des Ovariums gethan wird. Dies Blutcoagulum um das Ovarium tritt hier sehr unverhofft in den Weg, denn man kann sich nicht so leicht vorstellen, wie das im Austreten (von woher weiss man nicht mit Bestimmtheit zu sagen) durchsickernde Blut rings um die Oberfläche des Ovariums zu gerinnen vermag, wenn es nicht auf dieser Oberfläche durch irgend ein Hinderniss, wie z. B. einen Sack, zurückgehalten wird. War nun ein solcher Sack vorhanden und bestand derselbe nicht in der ganzen Peritonäaltasche des Ligamentum latum um das Ovarium, von welcher auch kein Wort in der Beschreibung zu lesen ist, so wäre vor Allem an einen Fruchtsack zu denken, innerhalb welchen der Bluterguss bei der Placentarruptur erfolgt wäre. Dabei bliebe aber immer unverständlich, warum ein solcher Fruchtsack in diesem Falle nicht allein das Ei, sondern auch den ganzen Eierstock hätte umschliessen sollen. Oder soll, was allerdings eine sehr gewagte Vermuthung wäre, uns diese vielleicht von aussen hergerückte Eierstocksumzingelung seitens des Fruchtsackes Klarheit in denjenigen Fällen verschaffen, in welchen der Eierstock nach und nach ganz zur Sackbildung in seine eigene Substanz resorbirt wird? Wäre der vorliegende Fall ausführlicher beschrieben worden, und wüsste man in demselben von einer sich bildenden Bindegewebs-, resp. Muskelorganisation in jenem sogenannten Blutcoagulum, so könnte man vielleicht in der Richtung der ausgesprochenen Vermuthung auf sehr lehrreiche Schlüsse gelangen auf diesem dunklen Gebiete. Leider aber lässt uns der Fall wegen seiner Kürze und Ungenauigkeit über diese Punkte völlig im Unklaren; wie er auch nichts sagt von einer Placenta, und nur dass der Embryo mit der Nabelschnur *am* Ova-

rium festsass, was fast soviel sagen würde, als dass das Ovarium die Placenta gewesen. Wohl wird damit gemeint, dass die Placenta es war, welche *am* Ovarium festsass, und dann bliebe noch immer fraglich, ob dieses Festsitzen ein der primitiven Eientwickelung gleichzeitiges oder nicht etwa das Resultat einer später im Verlaufe jener Entwickelung eingetretenen Annäherung und Anwachsung gewesen, und somit tritt dieser Fall in die Categorie der in der fünften Gruppe der ersten Periode besprochenen.

1853. Sinclair (Fall vom Jahre 1852): „Catherine C., aged 36, mother of four children, last seven years no pregnancy, death in the fifth month of her fifth gestation. — Blood extravasated in little quantity into the pelvis, which was occupied by a considerable tumour. Near the left sacro-iliac synchondrosis was a small rent beneath the clot, that led into a cyst which contained a foetus of considerable size. The roof of the cyst was formed by the posterior surface of the misplaced matrix, matted by lymphy deposits to the neighbouring structures. Posterior to the sac was the rectum, and anteriorly and inferiorly the posterior wall of the vagina. — On the left side could be found the Fallopian tube and round ligament, also the ovary, but altered in structure, its stroma being changed into a yellowish-brown pultaceous mass and its size much increased. On the right side, a portion of the Fallopian tube and round ligament was found, but no trace of an ovary, instead a large fibrous cyst. — Uterus three times increased in size, lying across the pelvis in the conjugate diameter, its fundus corresponding to the sacro-vertebral angle, and its os situated above and behind the pubis; the structures on either side of it matted together by old adhesions. In the cavity of the uterus a perfect decidua. — The peritoneum was spread over the roof of the cyst on either side of the uterus, whose posterior surface was stripped of that membrane, and the organ itself tilted rather to the left side, not occupying *directly* the mesial line. — Foetus in the fifth month, well formed, having a cord leading to its placenta of considerable diameter and thickness, attached to the fibrous portion of the cyst on the right side.“

Verfasser schliesst aus dem Fehlen des rechten Ovariums und aus dem Verhältniss des fibrösen Sackes und des Uterus zu der Peritonäaltasche des Ovariums auf eine ursprüngliche Ovarialschwangerschaft, bei deren Entwickelung das Ovarium sich nach und nach hyperextendirte, resp. rup-

turirte, und so der Tumor secundär in die Ovarialtasche des Lig. latum zu liegen kam. —

Eine nähere Besprechung dieses Falles wäre wohl, nach dem bei Gelegenheit der zweiten Gruppe der ältern Periode Gesagten und oftmals Wiederholten, ganz überflüssig. Ich muss ihn eher für intraperitonäal ansprechen, ohne ihm jedoch die Wahrscheinlichkeit einer Ovarialität ganz abstreiten zu wollen. — De Smet, *pag. 21,* schreibt unrichtig: „Sainclair".

1857. Uhde (Fall vom Jahre 1857): „Frau M... H..., 2 Geburten, Tod in der 11. Woche nach Ausbleiben der Regel. — Section: Vielfache Verwachsungen unter den Organen der Bauchhöhle. In Folge dieser Verwachsungen war eine Höhle erzeugt, in welcher flüssiges Blut sich befand. Im Grunde derselben das rechte vergrösserte emphysematöse Ovarium, an dessen hinterer und unterster Partie sich ein länglicher, nach der Querachse des Körpers gestellter, von Chorion gebildeter Sack sich befand, welcher in seinem obersten und hinteren Theil der Quere nach geborsten war. Derselbe mochte von der Grösse einer grossen Pflaume gewesen sein und enthielt ausser Blut einen 7‴—8‴ langen Embryo von der Gestalt einer türkischen Bohne mit dem Nabelbläschen und von Zotten umgeben. — Rechte Tuba mit den Fimbrien frei in die Bauchhöhle hängend und von den Fimbrien aus eine Strecke zugänglich. — Uterus 3 Zoll breit und 4 Zoll hoch, wie einer in der zweimonatlichen Schwangerschaft. — In seinem Cavum vollkommene Bildung einer M. decidua."

Gegenwärtiger Fall lässt, ungeachtet er ziemlich in die neuere Zeit fällt, Manches zu bestimmen übrig, wornach man in viel älteren Fällen gar nicht fragen soll. Wohl wird uns darin von allerlei Verwachsungen erzählt, welche Gebilde aber diese Pseudomembranen ergriffen haben, davon schweigt der Bericht. Nur karg werden darin das treffende Ovarium und die treffende Tuba besprochen, von dem Verhalten des Lig. latum zu jenen Gebilden und zu dem Chorionsack wird keine Erwähnung gethan. Nur soll letzterer oben geborsten sein und *an* einer Partie des Ovariums liegen, und diese Partie soll die *unterste* sein. Aus diesen vagen Ausdrücken lässt sich sehr wenig construiren. Meine Auseinandersetzung wäre jedoch folgende: das Ei ist nach der Follikelruptur *nicht* in dem Follikel stecken geblieben, sondern aus demselben ausgetreten; von der Fimbria nicht aufgefasst worden; auf die hintere Oberfläche des Eierstockes, — die ja wegen der schrägen Lage des Ovariums von oben rückwärts nach unten

vorne die abschüssigste ist, — hinunter bis in den Grund der Peritonäaltasche um das Ovarium, resp. bis an die Ansatzstelle jener Tasche an diesem, gegleitet; hat sich auf diesem Grunde nach vorausgegangener Befruchtung weiter entwickelt; sich bei seinem zunehmenden Anspruch an Raum und auch an Ernährungsmaterial an das nächst liegende Gebilde, das Ovarium, angelehnt, und hat mit dem letzteren eine Verwachsung eingegangen. Stellt man sich den eben geschilderten Vorgang vor, so wird man die dürftigen Angaben der Beschreibung der Lage und der Ruptur des Chorionsackes dahin verstehen müssen, dass der Sack hinter dem Ovarium *an* dessen *unterster* Partie gelegen, was heissen will, dass jener Sack in dem Grunde der Peritonäaltasche sass und dass dies Peritonäum demselben Sacke unten, rückwärts und theilweise oben als Blatt diente, während derselbe vorn den untersten Theil, d. h. den unteren Rand des Ovariums vor sich hatte und nachträglich bei der zunehmenden Entwickelung jenen Theil des Ovariums erreichte und mit ihm verwuchs. Ferner erklärt uns jener Vorgang, dass die Entwickelung des Eies anfangs hauptsächlich mehr in der Richtung von einer Seite zur anderen vor sich gehen musste, „der Sack war länglich und nach der Querachse des Körpers gestellt", heisst es in der Beschreibung, d. h. also, er hatte sich nach der einzigen Richtung hin entwickelt, wo ihm am Wenigsten Widerstände in den Weg traten; jede andere Richtung war ihm versperrt, so nach vorn durch das Ovarium, nach unten und rückwärts durch das hintere Blatt der Peritonäaltasche und selbst nach oben durch die abschüssige von oben rückwärts nach unten vorn verlaufende Rückfläche des Ovariums. Und endlich wird uns auch dadurch erkennbar die Stelle der Ruptur in dem Sacke, nämlich „die oberste und hintere" dieses letzteren, wie Verfasser sagt, denn diese Stelle des den Sack bildenden hinteren Blattes der Tasche war gerade die dem Druck des Wachsthums am meisten ausgesetzte und wohl die weniger resistente. Nach dieser, wie ich glaube, eingehenderen Auseinandersetzung wäre dieser Fall kein ovarialer, wie Uhde behaupten will, sondern ein intraperitonäaler. — Und bei ihm spräche der Befund in der Frucht nicht für eine 11wöchentliche Schwangerschaft, wie aus der Anamnese fast zu entnehmen wäre, sondern für eine Schwangerschaft von ungefähr 7 Wochen Dauer. — Uebrigens hätte der Verfasser ein paar Worte der in dieser Zeit schon vorhandenen Nabelschnur, wie auch dem Amnios widmen können, was leider nicht geschehen ist.

1857—58. Hélie (Fall von 1857): „Femme N..., âgée de 30 ans, morte d'un accès d'hémiplégie. — Autopsie: hémorrhagie considé-

rable dans le petit bassin. Kyste rupturé dans son extrémité externe, gros comme un gros oeuf de poule, attenant à l'ovaire gauche, mobile comme ce dernier et la trompe, pendant dans le petit bassin. Les parois de ce kyste étaient formées par une membrane externe séreuse et une interne vasculaire, cette dernière ayant produit l'hémorrhagie. Il contenait dès caillots qui entouraient un oeuf parfaitement intact et revêtu de villosités choriales. Ce chorion incisé, la poche amniotique se présenta intacte, renfermant un embryon de 7 à 8 semaines. Cordon ombilical très-court, vésicule ombilicale affaissée. — Utérus double de volume. Point de matière épanchée dans son intérieur. — Pavillon de la trompe adhérent au kyste, son orifice néanmoins libre, comme aussi tout le canal de la trompe. — Ovaire ovoïde, plus volumineux, adhérent dans une petite étendue au kyste foetal, contenant dans son intérieur un kyste séreux et vers son bord libre un corps jaune. — Trompe droite à canal libre mais pavillon oblitéré. — Ovaire droit tuméfié, contenant aussi un kyste et quelques vésicules de de Graaf."

Das Original (im „*Journal de la section de méd. de la Soc. acad. de la Loire-infér. Oct. 1857 — Janv. 1858, Matière Nr. 5*"), konnte ich nicht auftreiben. — Hélie nennt seinen Fall einfach „extra-utérin", De Smet aber, *pag. 129,* will darin schon eine „grossesse abdominale ou ovarique externe" erkennen. Das seröse Blatt um die Fötalcyste nun, wie auch die nur kleine Adhärenzstrecke zwischen Ovarium und jener Cyste lassen keine solche Deutung zu. Man wird in diesem Falle wohl nichts Anderes als eine Peritonäalschwangerschaft finden können. Die Tumefaction des linken Ovariums ist darin nur das Resultat einer cystösen Degeneration, wie dies auch der Fall ist beim rechten. — Cauwenberghe, *pag. 81,* sieht darin eine grossesse sous-péritonéo-pelvienne.

1858—59. Hecker (Fall von einigen Jahren vorher): „28jährige Frau, eine glückliche Geburt, drei Jahre lang darauf regelmässig menstruirt, Tod gegen die 18.—20. Woche der 2. Schwangerschaft. — Bluterguss in der Abdominalhöhle. Hinter dem sehr nach vorn stehenden, vergrösserten und in seiner Innenfläche mit einer *Decidua* bekleideten Uterus eine Cyste von der Grösse des Kopfes eines zweijährigen Kindes, mit dünner Wandung, einem hydropischen Eierstock ähnlich und an einer Stelle weit eingerissen. An ihrem unteren Theile ein leicht als Eierstock erkannter Wulst; dieser war plattgedrückt, dattelförmig und oberflächlich gefurcht wie ein

Ovarium und enthielt Graaf'sche Follikel. Die Hülle dieses für einen Eierstock zu haltenden Körpers ging direct in die Cystenwand über und eine Trennung beider Gebilde von einander konnte auf keine Weise bewerkstelligt werden. — Die Cyste enthielt einen 18—20 wöchentlichen, wohlerhaltenen Fötus, sein Nabelstrang drang durch die Rissstelle hindurch und war von der wahrscheinlich im Abdomen zurückgebliebenen Placenta abgerissen. — Von der Tuba konnte Nichts entdeckt werden."

Mit vorliegendem Falle taucht in der Literatur der Ovarialschwangerschaften ein neuer Grund zur Feststellung des Vorkommens dieser Schwangerschaftsart auf, der Grund nämlich eines intimeren Zusammenhanges zwischen Eicyste und Eierstock. Es ist schon nicht mehr jener wenig sagende Grund einer blossen Adhärenz dieser beiden Gebilde, keine auf dem Wege der Entzündung nachträglich entstehende Anlöthung eines Gebildes auf das andere, wie wir ihn bisher gefunden haben, sondern es handelt sich jetzt von einem directen Uebergang des einen in den anderen Körper, so dass eine Trennung derselben von einander nur auf dem Wege einer gewaltsamen Zerreissung oder Durchschneidung thunlich ist. Trotz der Wichtigkeit dieses Grundes will jedoch der Erzähler dieses Falles denselben nicht als absolut ovarial aufgefasst wissen, sondern er begnügt sich dabei zu sagen, „der Fall habe in ihm die *subjective* Ueberzeugung von dem Vorkommen der Eierstocksschwangerschaft erweckt." Das betreffende Präparat nämlich, welches dem Erzähler vorgelegen, hatte er von einem Berliner Collegen erhalten und leider konnte dasselbe wegen der bei der Obduction obwaltenden Umstände nur sehr unvollkommen aus der Leiche entnommen werden. Dasselbe ist deshalb wissenschaftlich wenig zu verwerthen, wie der Verfasser selbst hervorhebt. Diese Bescheidenheit unseres hochverehrten Lehrers hat wohl veranlasst, dass dieser Fall in Schröder's „*Geburtshülfe*" ausser Acht gelassen worden ist, während in derselben die Fälle von Hein, Reymert, Kiwisch, Virchow, Uhde, Walter und Wright als wahrscheinliche, und die von Willigk, Horwitz, Martin und Hess als zweifellose Ovarialschwangerschaften bezeichnet werden, deren einige jedoch unserem Falle von v. Hecker bei Weitem nicht gleichkommen. Dieses Stillschweigen Schröder's muss aber um so mehr befremden, als dieser Fall der erste gewesen, welcher das Moment der Ovarialität an jenen directen Uebergang der Hülle des Fruchtsackes in die des Ovariums angeknüpft hat. Dieses Moment gilt nämlich bei den weiterhin zu untersuchenden Fällen als Hauptmoment, so dass auf Grund dessen Willigk (1859), wie wir bald sehen werden, nur in seinem Falle eine Ovarialschwangerschaft erkennen und

alle dem seinigen vorangegangenen Fälle als ovarial verwerfen will, wobei er aber den gegenwärtigen im Jahre 1858 beschriebenen Fall, in welchem dies Moment schon hervorgehoben wird, gar nicht anführt. Dieses Moment des Ueberganges der Hülle eines Gebildes in die des anderen wird bei Willigk's Fall besprochen werden. —

Man muss bei vorliegender Beachtung sehr bedauern, dass nur die betreffende Cyste sammt dem Ovarium aus den übrigen Beckenorganen herausgeschnitten wurde und dass der Uterus und die übrigen Gebilde in der Leiche zurückbleiben mussten. Denn da bei der Cyste nichts von einer Tuba entdeckt werden konnte, so wird immer fraglich bleiben, ob auch die Tuba in der Leiche zurückgeblieben sein wird, oder ob sie sich nicht in jenen Sack umgewandelt hat. Schwer lässt sich darüber eine Entscheidung treffen, denn die Textur jenes Sackes, welche hierauf etwas Licht werfen könnte, ist nicht näher beschrieben worden. So viel lässt sich jedoch aus der Beschreibung entnehmen, dass die Tuba eher in der Leiche zurückgeblieben sein wird, denn wäre der Sack aus ihr entstanden, so würde jedenfalls das dann musculöse Gewebe des letzteren der Untersuchung nicht entgangen sein und der Beobachter hätte dann diesen Sack auch nicht als einen einem *hydropischen* Eierstocke ähnlichen Körper bezeichnet. Auch scheint die Dauer des Falles eher gegen eine Tubarschwangerschaft zu sprechen. Nur so viel vermag ich über diese Beobachtung anzugeben; weitere Vermuthungen auszusprechen wäre zu gewagt, nachdem von dem Verhalten des Lig. latum und von dem Sitz der Placenta nichts Näheres ermittelt werden konnte.

1859. Willigk beschreibt 3 Präparate der Olmützer Sammlung, bestreitet den zweien ersteren derselben den Ovarialcharakter und bezeichnet dagegen den dritten als ovarial:

1) *Präparat mit der Aufschrift „Ovarienschwangerschaft“.* „Im rechten Ovarium eine etwa hühnereigrosse Höhle; an deren zottiger Innenfläche mittelst eines kurzen dünnen Stieles ein Gebilde befestigt, letzteres sehr ähnlich mit einem etwa 7 Wochen alten Fötus von 2 Ctm. Länge.“ —

„Die genauere mikroskopische Untersuchung ergab, sagt Willigk, dass die Zotten nichts als Bindegewebsexcrescenzen der Cystenwand waren und der vermeintliche Fötus nur aus einer soliden Bindegewebsmasse bestand.“

2) *Präparat Nr. 158, ebenfalls von angeblicher „Ovarienschwangerschaft“.* „Eingerissene linke Tuba gegen ihr freies Ende

hin erweitert. — Wallnussgrosse Cyste im linken Ovarium, ihre Innenfläche mit zottigen Excrescenzen und Blutgerinnsel bedeckt. In der Bauchhöhle ein 16 Mm. langer Fötus mit theilweise vorhandenen Eihüllen.“ —

„Das Mikroskop ergab auch hier, sagt Willigk, dass die Zotten der Ovariencyste aus gewöhnlichen Bindegewebsexcrescenzen bestanden. Dagegen liessen sich an der Innenfläche der linken Tuba wahre Chorionzotten nachweisen, welche mit denen der Eihüllen des Fötus in allen Punkten übereinstimmten.“

3) *Präparat Nr. 174, aus einem Uterus mit den breiten Mutterbändern, beiden Eileitern und Eierstöcken bestehend.* „Gebärmutter vergrössert, wie in den ersten Schwangerschaftsmonaten. Ihre Mucosa zu einer feinzottigen *Decidua* entwickelt. — Rechte Tuba am freien Ende verschlossen und mit Spuren von Adhäsionen versehen. — Rechter Eierstock mit narbiger Oberfläche, in demselben Graaf'sche Follikel und Corpora lutea. — Beide Blätter des linken breiten Mutterbandes umschliessen einen rundlichen, 7 Ctm. langen Sack, dessen vordere Wand sammt dem sie überziehenden Bauchfellblat tweit eingerissen ist. Dieser Sack enthält, nebst Blutgerinnsel, einen von der Schafhaut zum Theil umhüllten 3monatlichen Embryo. Innenfläche des Sackes mit feinzottigem Chorion bedeckt, welches sich gegen die rechte innere Wand hin zu einer Placenta entwickelt hat, in welche sich der Nabelstrang einpflanzt. Die aus fasrigem Bindegewebe und sparsamen elastischen Fasern bestehende Wand des Sackes hat an der dicksten Stelle einen Durchmesser von 1 Mm. Der ihre hintere Peripherie bedeckende Bauchfellüberzug (hinteres Blatt des Lig. latum) geht rückwärts unmittelbar auf den linken Eierstock über, welcher letzterer 5 Ctm. lang ist, durch eine Querfurche in zwei ungleiche Theile zerfällt, mit der hinteren Peripherie des Fruchthälters untrennbar zusammenhängt und nebst gelben Körpern 2 bohnengrosse Cysten umschliesst. Ein an der Verbindungsstelle des Ovariums mit dem Fruchthälter senkrecht geführter Einschnitt, welcher die Wandung beider trifft, zeigt einen unmittelbaren Uebergang der fibrösen Hülle des Ovariums in jene des Fruchthälters. Ebenso lässt das Mikroskop die Faserzüge der *Albuginea ovarii* unmittelbar in jene der Wandung des Fruchthälters verfolgen. — Linker Eileiter an der oberen und vorderen Peripherie des Fruchthälters nach aussen gebunden ver-

laufend, von ihm grösstentheils durch eine Bauchfellduplicatur (ala vespertilionis), in der der Nebeneierstock erkennbar ist, getrennt und nur gegen das freie Ende hin mit der vorderen Peripherie desselben in unmittelbarem Contact, da hier der Fruchtsack bei fortschreitender Vergrösserung die beiden Blätter des Lig. latum bis nahe gegen die Tuba hin aus einander gedrängt hat. Dies Ende der linken Tuba ist verdickt aber frei und deutlich gefranst, mit Resten bestandener Adhäsionen, jedoch von der Abdominalöffnung aus eine Strecke durchgängig und normal weit. Von da an ist das Lumen derselben durch Bindegewebe verschlossen und erst in der Nähe des Uterus wieder als ein feiner Canal nachweisbar. Nirgends eine Spur bestandenen Zusammenhanges zwischen Eileiter und Fruchtsack."

Das Hauptmoment, welches Williglk hervorhebt, um den Ovarialcharakter seines Falles zu rechtfertigen, besteht in dem unmittelbaren Uebergang der fibrösen Hülle des Ovariums in die des Fruchthälters. Dies Moment hat vieles für sich, wenn man sich diesen Zusammenhang und Uebergang eines Gebildes in das andere ganz glatt und ohne Weiteres vorstellen kann; dagegen verliert es seine Bedeutung in Vielem, wenn man die Art jenes Zusammenhanges und Ueberganges näher untersuchen will. Es darf nämlich, wie schon früher besprochen, unter dem Wort Albuginea des Ovariums keine Hülle im wahren Sinne des Wortes verstanden werden, denn eine darstellbare Hülle im Ovarium ist nicht vorhanden, wohl aber eine durch Umlagerung des Bindegewebes seines Stromas später entstandene Bindegewebsverdichtung an seiner Peripherie. Bei den Fötalcysten hingegen tritt, wenn eine äussere Hülle vorhanden ist, diese so selbstständig als Hülle auf, dass man sie meistens ohne jede instrumentale Hülfe einfach mit den Fingern frei ablösen kann. Wie soll man nun den Uebergang dieser zweiten wahren Hülle in jene erste scheinbare Hülle sich vorstellen? Diese Schwierigkeit wächst noch mehr, wenn man die Textur der Hülle der Fötuscyste der Extrauterinschwangerschaften näher studirt. Diese Textur besteht nämlich nicht immer allein aus Zell- und elastischem Gewebe, sondern sie enthält auch, wenn auch spärliches, doch hin und wieder organisches Muskelgewebe, wie man hauptsächlich in der letzten Zeit nachgewiesen hat (siehe unter anderen die Fälle von Hohl, Rupin und Schweninger), so dass man jetzt diese Hülle mit Recht als eine Art von Pseudouterus und nicht mehr wie früher als eine für die *Decidua* vicariirende Haut, wie sie Jacquemier und Hirtz deuteten, ansieht. Bei so verschiedenartigen Formelementen der so-

genannten Hülle des Ovariums, der das Muskelgewebe ganz entgeht, und der Hülle der Fötalcyste, die jenes Gewebe haben kann (ich sage nur „kann“, wenn sich auch wohl annehmen lässt, dass mehrere der Extrauterincysten organische Muskelfasern enthalten haben werden, welche einer oberflächlichen Untersuchung leicht entgangen und hauptsächlich bei alten Präparaten nicht mehr deutlich darzustellen sind, was Letzteres mit dem Willigk'schen in Rede stehenden Präparat wohlmöglich der Fall gewesen), wird jener unmittelbare Uebergang der einen in die andere Hülle keine mehr so leicht begreifliche Sache. Daher kommt mir dieser Fall von Willigk, wie auch alle jene Ovarialfälle, in welchen bei einem angeblich intimen Zusammenhang zwischen Ovarium und einer fibrösen Fötuscyste die Ruptur in diese letzte und nicht in jenes selbst versetzt wird, sehr verdächtig vor, verdächtiger sogar, als jene sogenannten Ovarialfälle, in welchen ohne Erwähnung einer fibrösen Umhüllung jener Cyste nur die Rede ist von einem vollständig verschwundenen und in den Fruchtsack umgewandelten Eierstock. Mein Verdacht rührt nämlich daher, dass falls das Ei seinen ursprünglichen Sitz im Ovarium selbst gehabt habe, es schon in diesem Gebilde jenen dasselbe von der Umgebung schützenden und, wenn man will, zugleich die Ernährung vermittelnden Mantel a priori gefunden haben muss; wonach ich nicht einsehen kann, weshalb es sich noch obendrein jene fibröse Hülle hätte verschaffen sollen, und warum diese letztere, wenn einmal entstanden, um das ganze Ei so weit ihre Wucherung treiben sollte, bis sie das ursprüngliche Lager des Eies, den Eierstock nämlich, von der Einpfropfungsstelle der Placenta jenes Eies und somit vom Ei selbst vertrieben, entfernt und auf irgend einen Punkt ihrer eigenen Oberfläche als Anhang weggedrängt hätte. Nicht also der einfache Uebergang der Hüllen beider Gebilde wird meines Erachtens eine Ovarialschwangerschaft nachweisen können, sondern es wird mehr dazu verlangt, nämlich dass das Ei selbst mit seinem Chorion, resp. der Placenta, in einen näheren Zusammenhang mit der Ovarialsubstanz selbst gelangt sei. —

Nach dieser Auseinandersetzung würde ich, ohne jedoch dem Falle jede Probabilität an Ovarialsein streitig machen zu wollen, denselben vielmehr für intraperitonäal ansehen, wofür dann folgende Umstände sprechen würden: der Sitz des Eies zwischen den beiden Blättern des Lig. latum; der Riss des vorderen Blattes jenes Bandes, der eine feste Verwachsung desselben mit dem Eisack verräth; das Zurückgedrängtsein des Ovariums nach der hinteren Oberfläche des Sackes, seine Entfernung also von dem Ei selbst, das Fehlen einer Ruptur im Ovarium, und endlich die Placentarinsertion an

der rechten inneren Wand des Sackes und nicht an der hinteren, an welcher der Eierstock anliegt. —

De Smet, *pag. 145,* orthographirt „Willigh".

1861. P. M. Walter (Fall vom Jahre 1857): „Arbeitersfrau, 40 Jahre alt, die ersten neun Jahre der Ehe kinderlos, darauf drei glückliche Geburten, Tod an der am Ende der drei Jahre nach der letzten Entbindung erfolgten 4. Schwangerschaft. — *Section*: Kein Flüssigkeitserguss im Bauchraum; Darmschlingen unter sich verklebt. Zwischen diesen lag ein vollkommen ausgebildeter, 6½ Pfd. schwerer Fötus ohne Eihüllen und ohne Fruchtwasser und mit normaler, 30 Zoll langer Nabelschnur. Nachgeburt erwies sich als das rechte Ovarium, das in die Placenta verwandelt war. — Tuba, Lig. Ovarii, Eierstock und breite Mutterbänder der linken Seite normal, nur congestionirt und durch plastische Auflagerungen verdickt. — Gebärmutter vergrössert, äusserer Muttermund klaffend; *Decidua*reste im oberen rechten Winkel der Gebärmutterhöhle. — Rechter Eileiter vollkommen durchgängig und nur am *Ostium uterinum* durch *Decidua* verstopft, sein *Ostium abdominale* offen, frei und nirgends adhärirend. — Rechtes *Lig. ovarii* doppelt verdickt, sonst normal. — Rechter Eierstock in eine oblonge höckerige, theils teigige, theils derbe Geschwulst verwandelt, die auf ihrer vorderen Fläche die Tuba mit ihrem gefranzten Ende trug und an deren hinterer Fläche sich eine 1½ Zoll tiefe Aushöhlung befand, welche vom gerissenen Chorion und Amnios ausgekleidet war, deren Ueberreste lappenförmig in die Bauchhöhle hineinragten. In diese Eihüllen senkte sich die Nabelschnur und verlief in ihnen bis in den Grund der Höhlung, wo sich ihre Gefässe zertheilten und in dem Parenchym des Eierstockes die Nachgeburt formten. Ringsum war die Geschwulst von Schichten Faserstoff-Gerinnsel bedeckt und bestand theils aus einem solchen Gerinnsel und theils aus schwammigem und lockerem in Farbe und Form mit dem der Placenta übereinstimmendem Gewebe. Dies Gewebe zeigte netzartig verbundene Fasern und grosse Maschenräume, die mikroskopisch als Zottenbäumchen der fötalen Umbilicalgefässe sich erwiesen. — Von dem Ovarium selbst war keine Spur aufzufinden, das Organ war in die Placentarbildung ganz auf- und untergegangen."

Der Verfasser erklärt diesen sehr sorgfältig beschriebenen und in der Krankengeschichte sehr lehrreichen Fall für eine „primäre Eierstocks- und

secundäre Bauchhöhlenschwangerschaft". Seine zu diesem Schluss führenden Gründe sind: das Fehlen jeder Spur des rechten Ovariums; der Sitz der noch mit der Gebärmutter mittelst des Uteroovarialbandes verbundenen, sonst ganz freiliegenden Geschwulst eben an der Stelle des Ovariums; die Aushöhlung in dieser Geschwulst, welche den nicht wieder geschlossenen ursprünglichen rupturirten Follikel repräsentiren und worin vor der Ruptur der Eihäute der Fötus gelagert gewesen sein soll; die Insertion der Nabelschnur in dieser Höhlung und die Ausbreitung eines Placentargewebes von dieser Insertionsstelle aus in die Substanz der Geschwulst, und endlich das Fehlen eines membranösen, aus Binde- und etwa Muskelgewebe bestehenden Fruchtsackes. —

Wenn ich auch der vorliegenden Beobachtung die grösstmöglichste Probabilität eines Ovarialseins zuspreche, so kann ich doch der Ansicht des Verfassers nicht unbeschränkt beipflichten, dieselbe sei eine wirkliche Ovarialschwangerschaft gewesen. Der Befund ist nämlich in diesem Falle, — von der eingehenderen Beschreibung abgesehen, — eine Wiederholung der in der zweiten Gruppe der ersten Periode bereits besprochenen Fälle; denn, um es kurz zu sagen, die Hauptpointe liegt dabei in dem Verschwundensein des Ovariums, welches Moment, wie wir früher sahen, keine unumstössliche Ovarialität darzuthun vermag. — Verfasser legt ausserdem ein grosses Gewicht auf das Vorhandensein jener $1^1/_2$ Zoll tiefen Aushöhlung an der hinteren Wand des Eierstockes (wie er wiederholt anstatt Geschwulst sagt), welche Höhlung, meint er, bei einer ursprünglichen Abdominalschwangerschaft, selbst bei einer solchen mit Insertion der Placenta am Eierstocke, im Eierstocke (Geschwulst nämlich damit gemeint) nicht vorhanden gewesen wäre. Hiegegen möchte ich einwenden, dass bei einer solchen Grösse der Placenta, welche in diesem Falle $^2/_3$ von der 6 Zoll langen, 4 Zoll breiten und 3 Zoll dicken Geschwulst ausmachte, wohl nicht anders zu erwarten ist, als dass bei dem in Folge der Ruptur der Geschwulst erfolgten Austritte eines schon über 3 Monate ausgebildeten Fötus (wie aus der Krankengeschichte zu entnehmen ist) aus der Geschwulst eine solche grosse Höhlung zurückbleiben wird, mag die Fötalcyste der Eierstock selbst gewesen sein oder nicht, d. h. mag der Fall ursprünglich als ovarial oder als abdominal erscheinen. Hienach hätte der Verfasser nach meiner Ansicht ein zu grosses Gewicht auf diese Begründung gelegt. Anders verhält es sich mit dem vom Verfasser zuletzt angeführten Grunde, der für mich der gewichtigste von allen anderen ist, ich meine nämlich das Fehlen eines bindegewebigen, resp. musculösen Fruchthälters. Ich erwähnte schon bei Gelegenheit des Willigk'schen Falles, warum gerade die Gegenwart eines

solchen Sackes mir die Ovarialität des betreffenden Falles sehr verdächtig mache, und dass gerade die alten Fälle von vollem Verschwund des Eierstockes, bei welchen meistens keine Erwähnung eines solchen fibrösen Sackes gethan wird, mir als ovarial viel wahrscheinlicher vorkämen, als jene mit einem solchen Gebilde. Es sei jedoch hiebei bemerkt, dass sich einige Schriftsteller über diesen Punkt des Vorkommens eines Sackes um das Ei in ganz entgegengesetzter Richtung ausgesprochen haben. So will Dezeimeris, *Th. II, pag. 7*, und nach ihm verschiedene französische Schriftsteller keinen Sack um das Ei bei den primären Abdominalschwangerschaften zugestehen, während ein solcher bei den secundären auftreten soll. Die Gründe, die er dafür anführt, sind aber zu naiv, als dass ich sie hier widerlegen sollte; nur soviel muss ich sagen, dass selbst die einfache rationelle Analogie — die nämlich, dass das normal gelagerte befruchtete Ei einen Behälter im Uterus hat und das in die Tuba oder das Ovarium verirrte gleichfalls einen solchen in diesen Gebilden findet — schon darauf hinweist, dass das in die Bauchhöhle gewanderte befruchtete Ei ebenfalls eine gleiche Hülle erhalten muss, und zwar nicht allein seines eigenen Schutzes wegen, sondern auch zum Schutz der um dasselbe anliegenden Bauchorgane; dass hingegen der aus einem ursprünglich in der Tuba oder im Ovarium und selbst in einer Abdominalcyste festsitzenden befruchteten Eie herrührende Fötus bei seinem späteren Austritt aus jenen Gebilden in die Bauchhöhle in einer Zeit, wo er schon ziemlich ausgebildet und folglich gegen etwaige fremde Einwirkungen erhärtet worden ist, keines solchen Sackes bedürfen wird. Dies wird wohl die Regel und keine Ausnahme sein, möge auch Dezeimeris das Entgegengesetzte behaupten. —

Im gegenwärtigen, sonst sehr vollständig beschriebenen Falle vermisst man die Besprechung des Verhaltens der breiten Mutterbänder der befruchteten Seite zu der als Eierstock beschriebenen Geschwulst. Vielleicht hätte dann dies Lig. latum den Schlüssel zu einer anderen Deutung dieses Falles gegeben; ohne diese Beschreibung und wenn der Fötus angeblich zwischen den Darmschlingen liegen soll, weiss man nicht, wie er aus dem intraperitonäalen Raum, in welchem das Ovarium gelagert ist, dahin gelangen konnte. —

Hess, pag. 16 und 22, orthographirt „Walther".

1865. v. Wiedersperg (Fall desselben Jahres): „Albine K., 34jährig, Katamenien aufgehört etwas über 4 Monate vor dem Tod. — *Obduction*: Exsudat in der Bauchhöhle, Peritonäum rauh, dendritisch injicirt. In der Unterleibshöhle ein mit der Peritonäalbekleidung

der vorderen Bauchdecken allenthalben verwachsener, fluctuirender Tumor, aus dem sich beim Einschnitt eine mit Gewebsfetzen gemengte Flüssigkeit entleert und in dessen Wand zahlreiche Cysten sich vorfinden. Die Höhle dieser als das cystös degenerirte linke Ovarium sich erweisenden Geschwulst ist mit zottigen Wänden umgeben. An der Vorderfläche der unteren Partie der Geschwulst zieht sich die gedehnte, von ihrem Abdominalende noch eine Strecke durchgängige Tuba hin. — Uterus mit der linken Seite nach oben gezerrt und dadurch nach rechts gekrümmt. Seine Adnexa rechts sind nach hinten umgeschlagen und hinter demselben angelöthet, eine apfelgrosse Geschwulst mit höckeriger, sehnig glänzender Oberfläche darstellend. An der dem Uterus zugewandten Seite (also der hinteren der normal gelagerten Theile) findet sich ein etwa 1″ langer Einriss, mit gelappten Rändern in der dünnen sehnigen Umhüllung und mit rostroth verfärbter Umgebung. Aus dem Einrisse drängt sich eine zottige schwammige Masse, die ihn von innen verlegt. Mit dem Uterus steht der Tumor durch einen $1^1/_2$″ langen Theil der sehr dünnen Tuba, die in diesem Stücke aber ein deutliches Lumen hat, in Verbindung; gegen den Uterus hin sowohl als gegen den Tumor, an dem sich die Tuba spurlos in die sehnige Umhüllung verliert, endet dieses Lumen blind. Das Abdominalende der Tuba ist an dem der Insertionsstelle diametral entgegengesetzten Ende der Geschwulst als ein dünnwandiger, $^1/_2$″ langer, ebenfalls blind an den Tumor endender Schlauch nachweisbar. Die Zellen der Mündung sind atrophisch. An der untern Seite der Geschwulst hängt ein $^3/_4$‴ langes, 4‴ breites Ovarium an einer 3‴ langen sehnigen Brücke; in ihm finden sich zwei hanfkorngrosse frische Blutaustretungen. Der Tumor selbst erweist sich beim Einschneiden als ein Fruchtsack, welcher von einer Placenta und einem zusammengedrängten, der 2. Hälfte des dritten Monates angehörenden Embryo, der mit seinem Rücken an die Wand des Amnios angewachsen ist, erfüllt ist. Fruchtwasser sind nicht vorhanden.“

Verfasser hält diesen Fall für ovarial aus folgenden Gründen: aus der höckrigen, sehnig glänzenden und derben Oberfläche des Tumors, die dadurch an eine Albuginea des Ovariums erinnert, und sodann aus dem homogen sehnigen Gefüge der Wand der Geschwulst ohne jede Spur einer der Muskelhaut der Tuba entsprechenden Schicht. — Die anscheinende Integrität des so klein aufgefundenen Ovariums erklärt er sich

folgendermassen: als im oberen Theil desselben die Entwickelung eines Embryo begann, wurde der untere Theil umgeknickt; die Knickung wurde mit der Zunahme des Druckes von oben durch den sich ausdehnenden Theil sowohl, als durch den erkrankten Eierstock der andern Seite, immer stärker; unter diesem Einfluss atrophirte die Knickungsstelle und stellte nun eine 3‴ lange, sehnig membranöse Brücke dar. Das Verschwinden der Tuba am Tumor wäre die Folge einestheils einer Zerrung des sich vergrössernden Ovariums und anderentheils des Druckes seitens des Cystovariums von oben her, so dass das Abdominal- und das Uterinende derselben, wo diese Momente weniger wirkten, sich besser erhalten haben. —

Dieser Fall scheint mir einfach calamo currenti aus dem Sectionsprotokoll abcopirt und keiner eingehenderen, wenigstens keiner zerlegenden und mikroskopischen Untersuchung unterstellt worden zu sein. Jene Auseinandersetzung, die dem Verfasser den Fall so plausibel als ovarial erscheinen lässt, finde ich ziemlich erkünstelt und gesucht, hauptsächlich die Erklärung, wie das ursprüngliche Ovarium seine Integrität eingebüsst haben soll. Schon den ersten Grund, den der Verfasser anführt, muss ich verwerfen, nämlich den des Höckrigseins und des sehnigen Glanzes der Tumoroberfläche. Jenes Höckrigsein beweist mir nur ein Fortschreiten jener vom linken Ovarium ausgehenden cystösen Dyscrasie auf die Beckeneingeweide und somit auf den Fötaltumor, und jener sehnige Glanz beweist nur das Gegentheil dessen, was er dem Verfasser beweist, nämlich dass er für keine Ovarium-Oberfläche, — die im Gegentheil matt und röthlich-grau erscheint, — spricht, sondern für die Peritonäaltasche des Ovariums. Ebensowenig kann mir sein zweiter Beweisgrund einleuchten, wenn er das homogen sehnige Gefüge der Cystenwand ohne jede Spur von einer von der Tuba her entlehnten Muskelhaut hervorhebt; denn erstens, wenn der Fall auch kein tubarer gewesen wäre, so brauchte er doch nicht nothwendig ovarial zu sein, und zweitens verräth jener Ausdruck „Muskelhaut“ genügend, dass Verfasser keine mikroskopische Untersuchung vorgenommen habe, wenn er schon solche *makroskopische Häute* sehen will. —

Meines Erachtens kann der Fall sehr gut als tubar gedeutet werden, wofür auch die ziemlich früh eingetretene Ruptur sprechen würde, und hätte man das Mikroskop zu Hülfe genommen, so hätte man wohl organische Muskelfaser in der derben Geschwulstwandung aufgefunden. Jener sehnige Glanz der Oberfläche würde dann der einfache Ausdruck der Ausstülpung des Peritonäums um die Tuba, jene sehnige Brücke zwischen Tumor und Eierstock einfach die Ala vespertilionis, und die Miniature des Ovariums eine Folge der vom Drucke des Tumors herrührenden Atrophie desselben sein.

1868. Horwitz (Fall desselben Jahres): „Frau, 35 Jahre alt, 4 Geburten, die letzte vor 3 Jahren, Tod im vierten Monat ihrer fünften Schwangerschaft. — *Section:* Freie Blutklumpen in der Bauchhöhle. — Uterus mit dem Fundus nach vorn gewandt, einem im 4. Schwangerschaftsmonate entsprechend, der obere Abschnitt seiner Höhle mit Zeichen einer alten Hyperämie, der untere aber in der Ausdehnung der im Leben entfernten *Decidua*fetzen nackt. — Fruchtsack mit der hinteren Uterusfläche, mit der vorderen des Rectum und nach oben mit Darmschlingen verlöthet. Sack unregelmässig dick, enthält Gerinnsel und eine 4monatliche Frucht in erster Schädellage. Placenta sitzt am oberen Abschnitte. In der oberen Partie des Sackes das mikroskopisch constatirte linke Ovarium als kleine Platte. Fruchtsack zwischen den beiden Platten des Lig. latum entwickelt; die vordere Platte des letzteren durch Drehung zur hinteren geworden. Im unteren Abschnitte des Fruchtsackes eine mit der Bauchhöhle communicirende Rissstelle. — 3 Zoll über dem Anus ist die Schleimhaut des Rectum nekrotisirt und die Muskularis entblösst.“

Verfasser führt als Ovarialbeweis den Sitz des Ovariums *in* (so schreibt er) der oberen Partie des Sackes an. Ob nun durch jenes „*in*“ mitten in der Substanz des Tumors einfach „*an*“ seiner Oberfläche gemeint sei, vermeidet der Verfasser näher anzugeben. Man hätte lieber erfahren, wie die Sackmembranen beschaffen gewesen seien, ebenso wie es mit der betreffenden Tuba stünde; dann was jene eigenthümliche Drehung des Fruchtsackes sammt Lig. latum motivirt und um welche Axe (wie es scheint um die verticale; denn der Fruchtbalg ist dadurch hinter den Uterus zu stehen gekommen) dieselbe geschehen. Von Allem dem ist kein Wort gesagt. — Der Sack soll sich zwischen den Platten des breiten Mutterbandes entwickelt haben. Da aber die Rissstelle sich in die Bauchhöhle öffnete, so wird wohl eines jener Blätter ebenfalls durchgerissen sein, woraus man entnehmen könnte, dass dies Blatt an der Sackbildung Antheil genommen und vielleicht, dass diese aus ihm selbst hervorgegangen ist, bei deren Entwickelung dann der Eierstock weggedrängt und zugleich bis auf einen Rest mit resorbirt worden wäre. Der Fall ist aber an eingehenden Détails so dürftig, dass man nichts Sicheres aus ihm schliessen kann. Trotzdem erklärt ihn Schröder für einen zweifellos ovarialen.

1869. Wright (Fall vom Jahre 1868): „Mrs. P., aged 36, two children, death on the 4th. month of a new gestation. — *Autopsie:*

Peritoneal cavity full of coagulated blood; general and excessive plastic effusion. Above the uterus a tumour as large as a fully developed foetal head, coherent with the small intestine, connected with the right broad ligament and appearing to be a transformation of the ovary; its walls half an inch thick and fleshy, in its cavity a male foetus about three months old. Umbilical cord proceeded by branching vessels from the wall of the cyst, without the intervention of a placenta. At the upper portion of the cyst was a rent, trough which the blood had escaped. Uterus natural."

Vorliegenden Fall gibt der Verfasser selbst nicht als ovarial, sondern einfach als „extra-uterine foetation" an, dagegen citirt ihn Schröder als einen *wahrscheinlich ovarialen.* — Ausser den Gründen, die vielleicht aus der doch ziemlich dürftigen Symptomatologie des Falles, — deren Besprechung im Umfange gegenwärtiger Arbeit keinen Raum finden kann, — für eine Ovarialschwangerschaft abzuleiten wären, bietet der äusserst dürftige Sectionsbericht keinen anderen dar, als jenes „*Anscheinen*" (= *appeared*) des Tumors, eine Umwandlung des Eierstockes zu sein, mit anderen Worten, das Fehlen des, wie es scheint, rechten Ovariums. Wenn aber für Schröder dieser einzige Umstand genügt, um den Fall als wahrscheinlich ovarial zu deuten, so hätte er eine lange Reihe viel ausführlicher dargelegter und weit wahrscheinlicherer Fälle der alten Literatur ebenfalls als solche erklären dürfen. —

Es soll hier nicht wiederholt werden, welche Bedeutung ich diesem Fehlen eines Ovariums zusprechen zu sollen glaube. Nur ist bei diesem Falle noch besonders hervorzuheben, dass sogar der vom Tumor eingenommene Raum mehr für eine abdominale Schwangerschaft spricht, denn in dieser relativ frühen Zeit der Schwangerschaft, — im dritten oder vierten Monate nämlich, — erstreckte sich schon der Tumor *oberhalb* (= „*above*", nicht „*on*") des Uterus mitten zwischen die Divergenz beider Psoas. Ebenso sprechen für Abdominalschwangerschaft die grossen Veränderungen und Verklebungen überall im Bauchfellraume: „the intestines adherent to the side of the abdomen and to each other. The plastic effusion was so general and excessive that the several parts could be made out only with difficulty." Wenn nun die Bestimmung der einzelnen Organe so schwer gewesen, — und das wird der Grund sein, warum Verfasser der Tuba nicht erwähnt, — so ist es begreiflich, dass auch der Eierstock nicht mehr genau bestimmt werden konnte und dass Verfasser dabei nur von einem „*Anscheinen*" sprechen darf. Dass der Tumor mit dem rechten breiten

Mutterband in Verbindung stand, spricht auch nicht bestimmt für Ovarialschwangerschaft, denn Verklebungen und Verbindungen waren ja überall vorhanden, und überhaupt war der Tumor nur *verbunden mit* (= *connected*), nicht etwa bekleidet oder umschlossen von jenem Ligament. — Auch könnte man in diesem Falle sehr gut an eine Tubarschwangerschaft denken, auf Grund nämlich jener *musculösen* (= *fleshy*), sehr dicken Tumorwände, dann aus der ziemlich hohen Lage der Geschwulst, dann weiter aus dem Stillschweigen des Verfassers betreffs der Tuba, und endlich aus der nicht sehr langen Schwangerschaftsdauer.

1869. Hess (Fall von 1868): Barbara Ruegg, geb. K., 37 Jahre alt, 2 Geburten, Tod im 8. Monate der 3. Schwangerschaft. — Sektion: *Bauchhöhle* eingenommen von einer *runden* mannskopfgrossen Geschwulst, deren Oberfläche von einer dünnen, glatten, glänzenden und von dicken Gefässen durchzogenen Membran gebildet. Aussenfläche der Geschwulst durch Faserstoff matt. — Eiterbeleg auf dem Peritonäum der Bauchwand. Einzelne Adhäsionen des Tumors mit den Baucheingeweiden, so mit Rektum, hinterem Scheidengewölbe und cervix uteri. — Tumor mit den breiten Mutterbändern beiderseits verwachsen. Seine Wandung bestand von aussen nach innen aus einer glänzenden, leicht ablösbaren Membran, aus einem schwammigen, lacunösen Gewebe, — Chorionzotten, — aus einer inneren mattglänzenden Membran und aus dem Amnios. An seiner vorderen rechten Wand eine dünnwandige, durchscheinende membranöse Stelle. Er ergiebt sich als Fruchtsack eines 7 Monat alten frischen Fötus. Nabelschnur inserirte sich an die vordere Wand des Sackes. Geringe Menge von Fruchtwasser. — Uterus vergrössert, seine Decidua jedenfalls schon beim Leben der Frau ausgestossen. Eiterbelag an seiner vorderen Wand. — Rechtes Ovarium nachweisbar an die Geschwulst angelöthet. Rechte Tuba durchgängig und bis zum Ovarium zu verfolgen. Vom linken Ovarium keine Spur aufzufinden; letztes Drittel der linken Tuba sich in den Fruchtsack und dessen Adhäsionen verlierend."

Dieser Fall ist von Hess zuerst weitläufig in seiner *Inaugural-Dissertation* und dann wieder kürzer aber genauer in der *„Berliner klinischen Wochenschrift"* behandelt worden. Beide Quellen sind von mir benutzt worden. —

Verfasser erkennt in seinem Falle eine Ovarial-, resp. eine secun-

däre Ovario-tubarschwangerschaft. Die Gründe, die ihn zu diesem Schluss geleitet haben, sind folgende: 1) Die glatte und membranöse Beschaffenheit des Ueberzuges der Geschwulst; 2) die Art und Weise und die Ausdehnung der Placentarformation in der Sackwandung, und 3) die fast kugelrunde Gestalt des Fruchtsackes. —

Was den ersten Grund anbelangt, so kann ich dem Verfasser nicht beistimmen, wenn er jenen Ueberzug als vom Ovarium herrührend deutet. Die Glätte und der Glanz desselben sprechen nicht für die sogenannte Ovariumalbuginea, sondern für die Platte des Lig. latum, woraus mit Sicherheit nur auf eine Schwangerschaft intra Saccum peritonaei geschlossen werden kann. — Auf den zweiten Grund, dass nämlich keine abgegrenzte Placenta vorhanden gewesen sei, sondern an deren Stelle jenes ausgebreitete lacunöse Gewebe, kann ich auch nicht den grossen Werth legen, wie es der Verfasser thut. Da nämlich in Walter's Fall (siehe vorher) eine ganz ähnliche Placentabildung stattgefunden hat, so will Verfasser daraus schliessen, dass diese eigenthümliche Formation nur im Ovarium vorkommen werde, und dass damit ein charakteristisches Kennzeichen für die Ovarialschwangerschaft gegeben sei. Wenn man aber eine ganz ähnliche Formation des Mutterkuchens bei ganz anderen als bei ovarialen Fällen beobachtet hat (unter andern Turnbull und Baudelocque bei Abdominalfällen), so verliert ein solcher Grund jeden reellen Werth. Und überhaupt wird man bei der Aberration des Ortes der Entwickelung wohl nicht von der Natur erwarten, dass sie trotzdem die Regularität in der Formation der Placenta wie im Uterus entwickeln werde, sondern man wird eher annehmen dürfen, dass sie sich auch eine, mit der Aberration des Ortes Hand in Hand gehende Aberration in der Art der Bildung erlauben wird. Und in der That findet man bei den Extrauterinschwangerschaften sehr häufig eine Abweichung in der Structur dieses Gebildes. — Der dritte Grund des Verfassers, nach welchem jene beinahe kugelrunde Gestalt des Fruchtsackes der ursprünglichen des Eierstockes entsprechen soll, wird wohl nur dem Verfasser allein als solcher gelten können. Denn abgesehen davon, dass in den meisten Extrauterinschwangerschaften eine mehr oder weniger rundliche Form der Cyste gefunden wird, wird man von dem Ovarium, — welches übrigens nicht kugelrund ist, — auch nicht erwarten, dass es bei den gewaltigen Veränderungen in dieser Formation seine ursprüngliche Form beibehalten werde. Vielmehr wird die Form dabei jedesmal von dem grösseren oder kleineren Widerstand und resp. von der grösseren oder geringeren Nachgiebigkeit der Nachbargebilde bestimmt werden, und da gerade einerseits die mehr oder weniger runde Form schon im Typus

der Fruchtsäcke vorliegt und sie anderseits diejenige ist, welche am wenigsten Raum in Anspruch nimmt, so werden wir sie auch bei den Extrauterinschwangerschaften als die am häufigsten vorkommende antreffen müssen. —

Dieser Fall, wie jener von Walter, hat den Vorzug vor jenen der II. Gruppe der alten Periode, dass er besser beschrieben ist; im Uebrigen kann auch er nicht mehr Anspruch auf Ovarialität als jene haben.

1875. Schweninger (Fall vom Jahre 1872): „Kunigunde Wolf, 35 (38?) Jahre alt, Kanalwärtersfrau, nach 12 Jahren steriler Ehe Schwangerschaft, die über $3^1/_2$ Jahre dauerte und mit Tod endigte. — Eröffnung der *Bauchhöhle:* übelriechendes Gas und jauchige Flüssigkeit. Alte Verwachsungen der Bauchorgane unter sich und mit den Bauchdecken. Untere Partie des freien Bauchraumes von einem vielfach verwachsenen, grossen, mehr nach rechts gelagerten Sack ausgefüllt. Dieser zeigt drei Rissöffnungen und enthält stinkende Jauchemasse und sämmtliche Knöchelchen eines ausgewachsenen macerirten Kindes. Innenwand des Sackes höckerig und verschieden dick. Die einzelnen Erhabenheiten erweisen sich mikroskopisch als aus glatten Muskelfasern bestehend. Aussenwand desselben glatt und eben, trägt vollständig den Charakter einer serösen Membran (Peritonäum), und erscheint zweifellos als peritonäaler Ueberzug, da sie mit dem des Uterus continuirlich zusammenhängt und sich an vielen Stellen als selbstständig von dem darunterliegenden Gewebe des Fruchtsackes abtrennen lässt. — Uterus hängt nur mit diesem serösen Ueberzug, nicht aber mit dem übrigen Gewebe des Fruchtsackes zusammen; er liegt links vom Fruchtsack und ist sonst normal. Fast in einer Linie mit der Axe des Uterus und vom obersten Winkel desselben beginnt die rechte Tuba, die vollständig durchgängig am oberen Rande des Fruchtsackes verläuft. Die Fimbrien finden sich als Erweiterung des Tubencanals am äussersten Ende des Fruchthälters ebenfalls in der Wand desselben, aber vollständig normal und nicht im Zusammenhange mit der Höhle des Sackes. Rechtes Ligamentum rotundum deutlich erkennbar. Vom rechten Ovarium nirgends etwas zu finden, ungefähr an seiner Stelle liegt der Fruchtsack. Das linke Ovarium und die nicht durchgängige linke Tuba an den Uterus herangezogen und mit ihm durch Bindegewebe verwachsen. Ovarium ist grösser und hat oben zwei gelbe Corpora lutea. Linkes rundes Mutterband normal.“

Verfasser nimmt an, dass das Ovarium unter dem Drucke des sich als Fruchtsack bedeutend vergrössernden betreffenden Graaf'schen Follikels verschwunden sei und dass somit in diesem Falle eine Ovarialschwangerschaft in der engsten Bedeutung des Wortes vorliege. Ich pflichte der Ansicht des Verfassers sofort bei, wenn der rechte Peritonäalüberzug um den Fruchtsack sich leicht von diesem abziehen und als selbstständig darstellen liess. Diesen letzten Umstand merkt ja ausdrücklich der Verfasser selbst an, spricht aber dabei nur von einem Sich-los-trennen-lassen an vielen Stellen, so dass man leicht Verdacht schöpfen kann, es sei die Sackformation etwa von irgend einer der untrennbaren Stellen dieser Peritonäalblätter ausgegangen, in welchem Falle die ovariale der intraperitonäalen Schwangerschaft den Platz räumen müsste. Auch jenes Musculössein des Fruchtsackes trägt bei, diesen Verdacht nur zu bekräftigen, denn das Dasein eines solchen spricht nach meiner Ansicht, wie schon früher bemerkt, nicht gerade sehr für eine Ovarialschwangerschaft. Sonst ist der Fall ausgezeichnet beschrieben und sehr consequent in seinen Schlussfolgerungen.

Zum Schluss dieser langen Excursion in die Literatur der Eierstocksschwangerschaften lasse ich die Beschreibung eines in der Münchener Gebäranstalt aufbewahrten Präparates folgen, welches sub *No. 199* mit folgender Aufschrift versehen ist: „*Graviditas extrauterina, wahrscheinlich ovarialis. Geschenk des Herrn Dr. Mayer in Lindau. 10. V. 78.*“ Schon diese Aufschrift verräth, dass das betreffende Präparat bis jetzt einer eingehenderen Untersuchung entbehrt hat. Den Grund, warum dasselbe noch nicht zum Stoff einer Dissertation geworden ist, glaube ich in seiner Unvollständigkeit zu finden, denn es existiren keine näheren Notizen über dasselbe und es ist an sich selbst sehr mangelhaft. Man erkennt darin nämlich ohne eingehendere Untersuchung nur einen Eierstock und einen Fruchtsack mit seiner Frucht. Bei solcher Mangelhaftigkeit ist in der That sehr wenig Stoff zu einer Dissertation dargeboten. Man wird mir daher vielleicht weniger verdenken, dass ich mich, um die Unvollständigkeit meiner Abhandlung auf einer anderen Seite auszugleichen, zu einer so langen Excursion in die bisher bekannten sog. Ovarialfälle verleiten liess. Erst später, als ich ziemlich weit mit der Aufsammluug der voran-

gehenden Fälle voran war, konnte ich ein paar Notizen durch die Freundlichkeit des Herrn. Dr. Mayer in Lindau, des Einsenders des Präparates, einziehen. Diese Notizen sind aber auch nicht ganz ausreichend, um ein näheres Studium dieses Falles auf anamnestischem, ätiologischem und symptomatologischem Wege unternehmen zu können. Daher glaubte ich bei meinem ersten Vorhaben stehen bleiben und meine Untersuchungen der alten Fälle auf dem Weg des Sectionsbefundes fortsetzen zu sollen, und ebenso werde ich jetzt das in Rede stehende Präparat auch nur von dieser Seite her behandeln und jene Notizen ohne jeden Commentar mit den Worten des freundlichen Briefes des Herrn Dr. Mayer selbst der Beschreibung des Präparates hier voranschicken:

„N. N., 33 J. alt, Frau eines subalternen österreichischen Zollbeamten, aber in guten Verhältnissen, von grosser Statur und gesunder Constitution, hat zweimal normal entbunden, zum Letztenmale vor circa $1^1/_2$ Jahren, aber gleich nach Ausstossung der *Placenta* jedesmal an einer sehr bedenklichen Blutung gelitten. Sie war in Folge dessen etwas anämisch und litt auch an *Obstipation,* woran ich sie schon ein- oder zweimal behandelte. Als ich zu ihr wegen heftiger Leibschmerzen gerufen wurde, verordnete ich eine Dose *Ol. Ricin.* und dann feuchtwarme Umschläge und *Opium*, da ich den Fall für eine *Stercoralcolik* hielt. Sie hielt sich nicht für schwanger und schrieb die leichten Beschwerden, an denen sie litt, Menstruationsstörungen zu. Am nächsten Morgen sass sie vergnügt im Bette, sie hatte Stuhl gehabt und die Schmerzen waren ganz verschwunden. Nach beiläufig $1^1/_2$ Stunden wurde ich eiligst wieder gerufen und fand die Frau leichenblass, aufschreiend und um sich schlagend, aber nach ein paar Minuten verschied sie unter heftigen Zuckungen.“ —

„Es konnte nun keinem Zweifel mehr unterliegen, dass es sich hier von einem Fall von *acuter Anämie* in Folge innerer Verblutung handle.“ —

„Ich machte die *Section* und fand die *Abdominalhöhle* mit Massen flüssigen Blutes erfüllt, den Uterus und die Schleimhaut desselben hypertrophirt und das Ihnen Uebersendete, das ich für eine linksseitige *Tubenschwangerschaft* hielt.“ —

„Selbstverständlich hätte ich Ihnen den Uterus mit *Annexis* geschickt, wenn es mir möglich gewesen wäre, die Einwilligung des Mannes hiezu zu erlangen.“

Dieses der freundliche Bericht des Herrn Dr. Mayer. Ich gehe nun auf die Beschreibung des Präparates selbst über.

„Dasselbe erweist sich nach einer näheren Untersuchung als aus folgenden Theilen bestehend: aus einem rupturirten Fruchthälter mit darin enthaltenem Fötus und aus dem Eierstock, dem Nebeneierstock, dem Eileiter, den Fimbrien und Resten des Lig. latum. Alles linksseitige Gebilde und in folgendem gegenseitigen Verhältnisse stehend:“

„Das etwa doppelt vergrösserte *Ovarium* (Fig. I, II, III, O) stellt einen länglichen, niedrigen, im sagittalen Durchmesser deprimirten, matten, blass-grauen Körper dar, dessen längster, am oberen Gebiet des Organs gelegener Transversaldurchmesser 6,2 cm., dessen grösster, in der Mittellinie desselben von einem Rande zum anderen laufender Breitendurchmesser 2,6 cm. und dessen dickster, etwas mehr von der Mitte nach rechts hin fallender Sagittaldurchmesser 1,5 cm. beträgt. Die Gestalt dieses Körpers ist die eines abgeplatteten, fast querliegenden, etwas vergrösserten, der Länge nach halbirten Hühnereies. Bis auf einen Rand liegt er von Adhäsionen frei; dieser verwachsene Rand ist der bei normaler Lage untere, resp. vordere, der *Margo rectus* der Autoren, welcher in unserem Fall durch Umdrehung des Organes um die in seiner Fixationsstelle verlaufende transversale Axe oberer Rand (Fig. II, Mr) geworden und in seiner ganzen Länge mit dem Fruchtsacke theilweise mittelbar, theilweise unmittelbar verwachsen ist, jedoch seinen gradlinigen Verlauf ziemlich beibehalten hat. Der obere, resp. hintere Rand, *Margo convexus* der Autoren, ist in diesem Fall zum unteren (Fig. I, II, III, Mc) geworden, zeigt sich aber stumpf abgerundet, ist vollkommen frei und beschreibt durch einen leichten, wellenförmigen Verlauf den convexen Umriss des Segments eines halbirten Eies. An das äusserste laterale Ende dieses Randes, gerade an die Uebergangsstelle desselben in den Margo rectus schliesst sich, fest an dem Ovarium angewachsen, ein fast 1 cm. breiter und über 1 cm. langer, sehr abgeplatteter Strangstumpf (Fig. I, II, V′) an, an dessen freiem, abgestumpftem Ende verschiedene breitere und schmälere Eingangsöffnungen sich zeigen, deren einige in blindsackförmig endende Canälchen in die Wand des Stranges hineinführen, während die meist central gelegene und zugleich breiteste Oeffnung in einen die ganze Länge des Stranges durchziehenden Canal führt,

welcher sich bis an die Ovarialsubstanz mit der Sonde verfolgen lässt. Dieses Strangstück ist der Stumpf einer breiten pathologischen Vene, welche das Secirmesser hier durchschnitt und die uns bei der Beschreibung des Fruchtsacks wieder begegnen wird. Auf seiner in Folge der Umdrehung jetzt gewordenen hinteren-unteren, — früher aber normaliter oberen-vorderen, — Fläche zeigt das Ovarium mehr oder weniger tiefere zackige lineäre Einsenkungen, die wohl der narbige Ausdruck von zurückgebildeten *Corpora lutea* sind. Rings um die tiefsten Einsenkungen sieht man noch an dreien derselben (Fig. II, Cl) einen sich unregelmässig ausbreitenden gelben Fleck. Ausserdem bemerkt man an der obersten medianen Spitze der vorderen-oberen und der hinteren-unteren Fläche des Ovariums eine Art Verbindungsbrücke (Fig. I, II, P) zwischen diesem letzteren und dem Fruchtsack, welche nach und nach den Character der Ovarialsubstanz verliert, um jenen der Substanz des Fruchtsackes anzunehmen. — Ein vom freien convexen Rande aus tief gegen den verwachsenen gradlinigen Rand geführter, das Ovarium der Länge nach halbirender Schnitt (Fig. III) macht eine deutliche Grenze zwischen der hier verhältnissmässig sehr schmächtigen *Zona parenchymatosa* (Fig. III, Zp) und der sehr mächtig gewordenen *Zona vasculosa* (Zv) dadurch ersichtlich, dass letztere von der helleren etwas weissgelblichen ersteren ringsum bekleidet und grauröthlich erscheint. An der Parenchymzone hat der Schnitt eine Anzahl kleinere und grössere Follikel gespalten, deren letztere näher der Aussenfläche als erstere gerückt sind und deren grösster (FG) durch eine Art bogenförmiger Scheidewand in zwei verschieden grosse Segmente zerfällt, so dass er das Bild eines fertigen, durch den Discus proligerus der Membrana granulosa wie in zwei Abtheilungen zerfallenden Follikels darbietet. Sein kleineres Segment ist in diesem Falle das der Aussenfläche des Ovariums am nächsten liegende und enthält einen feinkörnigen Detritus. In der Zona vasculosa hat der Schnitt eine grosse Cyste (C) gespalten, deren Aushöhlung eine Länge von 2 cm., eine Höhe von 8 mm. und an der tiefsten Stelle eine Breite von 6 mm. erreicht. Dieselbe erstreckt sich von ungefähr dem Centrum des Ovariums gegen dessen lateralen Rand hin und das Messer hat sie näher an ihrer hinteren als vorderen Wand getroffen, so dass sie sich also von ungefähr der transversalen Axe des Ovariums aus ganz gegen die jetzt vordere-obere Wand desselben ausbuchtet und zwar

gegen die Ansatzstelle des Epoophoron. Somit hat die tiefste Stelle der Cyste den von dem Ovarium ausgehenden Theil des Nebeneierstocks als Aussenwandung (Fig. I, III, E), woraus etwa dieser Rest des Nebenhodentheils des Wolff'schen Körpers als der Ausgangspunkt dieser Cyste anzusehen und somit eine Bekräftigung der von mehreren Seiten ausgesprochenen Vermuthung geliefert wäre, nach welcher dieses Rudiment bei dem Weibe einen üppigen Boden für die Kystomformation bilden soll. Den Inhalt der Cyste vermag ich nicht anzugeben, denn ich erhielt das Präparat mit schon längst vorher ausgeführtem Schnitt, so dass der Spiritus den ganzen Inhalt bereits ausgewaschen hatte. — In demselben Maasse wie die Aussenflächen des Ovariums, zeigen uns auch die Schnittflächen desselben, wie in dessen obersten medianen Spitze (Fig. III, P) die Ovarialsubstanz allmählig in die Substanz des Fruchtsacks übergeht und sich nach und nach in die letztere ohne Begrenzung verliert. An dieser Gegend und schon allmählig von der mittleren Region her anfangend, ist die Ovarialsubstanz viel mehr dunkelroth und sehr gefässreich und der Gefässreichthum nimmt gegen jene Art Brücke zwischen Ovarium und Fruchtsack nicht allein an Zahl, sondern auch an Kaliber derart zu, dass millimeter-dicke Gefässe sich von der Substanz des Ovariums aus in die des Sackes verfolgen lassen. — Von einem *Lig. ovarii* ist keine Spur zu entdecken."

„Das *Epoophoron* stellt einen nicht aus dem convexen Rande, sondern mehr aus der jetzt vorderen-oberen Fläche des Ovariums ausgehenden, lateralwärts sich ausflachenden und ausbreitenden Körper (Fig. I, III, E) dar, welcher von einem etwa in der Mitte der Länge des Ovariums entspringenden, sich lateralwärts erstreckenden Wulst, — Aussenwandung der Cyste, — ausgehend, über $1^1/_2$ cm. lateral- und aufwärts fächerförmig sich ausbreitet. Die Peritonäalfalte, — *Ala vespertilionis* (Fig. I, III, Av), — welche dies Gebilde kleidet, findet sich nur etwa 1 cm. lateralwärts desselben erhalten, an welcher Stelle sie das Secirmesser von ihrem weiteren Verlauf, resp. Ansatzpunkte, abgetrennt hat."

„Vor- und oberhalb jenes oben beschriebenen Venenstumpfes ziehen sich die *Fimbrien* (Fig. I, F) von der äussersten lateralen Ecke des convexen Randes des Ovariums ausgehend, das Bild einer langen *Fimbria ovarica* darbietend, im leicht wellenförmigen Verlauf um den lateralen Rand des Fruchthälters, zuerst etwas seit-, dann auf- und endlich medianwärts verlaufend, gegen das *Infun-*

dibulum des abdominalen Endes der Tuba (Oa) hin. Von diesem Infundibulum ist nur ein spärlicher Fetzen (It) zurückgeblieben. Die Fimbrien selbst zeigen einen feinen eingekerbten Rand, welcher am oberen Ende leicht cannelirt ist. (In der Zeichnung sind die Zacken ein wenig zu stark ausgefallen.) Durch die Entwickelung des Fruchtsackes zwischen Ovarium und Tuba ist das Abdominalende der letzteren von ersterem weiter entfernt worden und somit haben die dadurch ausgezerrten Fimbrien eine Länge von etwas über 2 cm. erhalten."

„Die in der Wandung des Fruchtsackes eingebettete *Tuba* ist in einer Länge von 10 cm. erhalten, indem ein Stück ihres Uterinendes wohl in der Leiche zurückgeblieben ist. Ihre Präsenz verräth sich nur auf dem oberen und seitlichen Abschnitt der vorderen Wand des Fruchtbalges (Fig. I, T) in einer Strecke von 4 cm., wo sie sich mit ihrer *Ampulla* (At) kolbenartig aus der Wandung jenes Balges hervordrängt, sonst liegt sie in der oberen (Fig. IV, T) und hinteren (Fig. II, T) Wand der Geschwulst vollständig eingebettet. Erst nach Durchschneidung der oberen Wandung, resp. des oberen Randes des Fruchttumors (Fig. IV) konnte der weitere Verlauf der Tuba in der Rückwand desselben festgestellt werden. Es traten nämlich an beiden Schnittflächen der Wandung zwei einander entsprechende sternförmige Spaltungen (Lt) zu Tage, die unverkennbar das *Lumen tubae* ausdrückten. Von hier aus liess sich nun die Tuba in ihrem weiteren Verlauf in der Rückwand der Geschwulst durch die Sonde bestimmen. Nur war diese Sondirung nicht leicht, denn das Lumen war von der Geschwulstwandung überall so comprimirt, dass es nirgends einen Durchmesser von $^1/_2$ mm. erreichte, daher musste hier die Sondirung etappenweise vorgenommen werden, d. h. es musste eine kleine Strecke sondirt, diese dann aufgeschlitzt, sodann wieder eine andere Strecke sondirt und wieder aufgeschlitzt werden, bis endlich bei der 3. Sondirung die Sondenspitze ungefähr an dem unteren medianen Theile der Geschwulst wieder zu Tage trat (siehe Fig. II, wo T den Verlauf der aufgeschlitzten Tuba angibt). Kein Zweifel also, dass an dieser letzten Stelle das Secirmesser die Tuba von ihrer weiteren Fortsetzung gegen den Uterus hin, etwa von dem *Isthmus* abtrennte. Nur sehr wenig leichter gestaltete sich die Sondirung des ebenfalls verengten Lumens der Tuba an der vordern Wand des Tumors (Fig. I, T), nur war hier nicht nothwendig die volle Aufschlitzung

derselben der Länge nach vorzunehmen und das Abdominalende liess schon eine 1 cm. breite Sonde (Fig. I, S) zu. Somit ist der Verlauf der Tuba folgender: Von aussen in die untere mediane Ecke der Rückwand des Sackes eintretend zieht sie sich vollständig in dieser Wand eingebettet (Fig. II, T) leicht bogenförmig lateral- und aufwärts gegen den oberen Rand der Geschwulst hin, erreicht diesen letzteren ungefähr $1^1/_2$ cm. einwärts von seiner Mitte (Fig. IV, T, T) und von hier aus schlägt sie sich auf die vordere Wand des Tumors, jetzt nur mehr theilweise in dieser Wandung eingebettet und ab- und lateralwärts stark bogenförmig absteigend (Fig. I, T) überreicht mit ihrem Abdominalende ziemlich tief in die laterale Umrandung der vorderen Tumorwand. Ihr Canal hat sich auf der ganzen Strecke erhalten, verläuft nur sehr wenig geschlängelt, ist vom Druck des Tumors verengt und steht nirgends in directer Communication mit der Tumorhöhle, sondern liegt überall durch seine eigene Wandung vom Tumor abgetrennt. Die Dicke des Oviducts hat gegen das Abdominalende hin eher zugenommen, so erreicht sie an der Ampulle fast 1 cm. Durchmesser, dagegen misst sie nur 2—3 mm. an der ersten Strecke in der Rückwand des Tumors. — Die Bauchfellduplicatur der Tuba verschmilzt mit dem Peritonäalgewand des Fruchtsackes.“

„Der *Fruchtsack* (Fig. I, II, III, IV, K) stellt einen zwischen dem Ovarium und dem Oviduct befindlichen hauptsächlich vor dem ersten nach vorn etwas hervortretenden, ziemlich abgerundeten, zugleich aber sagittal abgeplatteten Körper dar. Vorn bietet er (Fig. I, K) das Aussehen einer in sich theilweise eingefallenen, 7,4 cm. im Durchmesser haltenden Kugel dar, der man unten ein Segment von 2 cm. abgeschnitten hätte. Dieses Segment wird von dem Eierstock (Fig. I, O) eingenommen. (Dieser wurde in der Fig. I als stark abgezogen von dem Fruchtsack, wie auch letzterer zugleich um seine transversale Axe ein wenig hinauf rotirt gezeichnet, um den Nebeneierstock [E], die Ruptur des Sackes [R], die laterale Bindegewebsspange [Bs] zwischen Fruchtsack und Ovarium und endlich die untere dem Ovarium zugewandte Wand des Fruchtsackes [Sik] sichtbar zu machen.) Vorn beträgt die Höhe des Fruchtbehälters 5,4 cm., hinten 5 cm., seine grösste Breite fasst 7,4 cm. und seine ungefähr an der Mitte grösste Dicke 3,7 cm. Dieser Körper hat sich zwischen dem hinteren Blatte des Lig. lat., der hinteren-unteren Fläche des Ovariums und dem un-

teren Rande der Tuba so entwickelt, dass er bei seinem allmähligen Wachsthum die Tuba knieförmig auf ihm selbst reitend, hinaufgeschoben, das Ovarium dagegen nach vorn und zugleich nach unten gedrängt hat. Dadurch hat dieses Letztere in Folge des auf seiner hinteren-unteren Wand zugleich median- stärker als lateralwärts wirkenden Druckes einen halben Cirkel um die in seiner Ansatzlinie verlaufende transversale Axe beschrieben, wornach sein oberer, resp. hinterer Rand zum unteren und ebenso seine hintere-untere zur vorderen-oberen Fläche geworden ist und seine transversale Lage sich in eine mehr schräge von hinten links nach vorne rechts verlaufende verwandelt hat, wie früher gezeigt wurde. Rings um den Sack herum begleitet bogenförmig seine laterale, obere und mediale Umrandung, an derselben mehr weniger stark angewachsen ein 16 cm. messendes Stück einer pathologischen *Vene* (Fig. I, II, V), deren Lumen zwischen 3 und 4 mm. stellenweise wechselt. Sie liegt eingebettet in einer *Peritonäalfalte* (Fig. I, II, IV, Pp) und ist hierdurch hauptsächlich am oberen Umfange des Sackes angewachsen, liegt dagegen frei an ihren beiden Enden aus dem Sacke herausragend. Das grösste freigebliebene Stück ist das mediane gegen den Uterus hin. An ihrem lateralen Ende ist sie an dem Stumpf (Fig. I, II, V), welcher uns bei der Beschreibung des Ovariums begegnete, vom Secirmesser durchgeschnitten worden. Aufgeschlitzt in ihrem ganzen Verlauf (Fig. II, V) sieht man dieselbe zahlreiche Seitenäste gegen die Substanz des Tumors hinein abgeben. — Der untere Rand der Geschwulst hat sich durch den vom Ovarium aus ausgeübten Widerstand zu einer schief von oben-hinten nach unten-vorn verlaufenden, etwas ausgehöhlten Fläche (Fig. I, Sik) abgeplattet, in deren Aushöhlung ein Drittel des Ovariums einnistet, ohne jedoch dabei mit dieser Geschwulstfläche verwachsen zu sein. Nur an der Ansatzstelle der hintern Platte des Lig. latum, am Margo rectus des Ovariums, tritt eine Verwachsung dieser 2 Gebilde mit einander und zwar folgendermassen auf: eine sehr feste, untrennbare, 1—2 mm. dicke Bindegewebsspange zieht sich vom lateralen Ende des Margo rectus des Ovariums und von dem nämlichen Ende des hinteren Randes der unteren Fläche des Fruchtsackes ausgehend (Fig. I, Bs), zwischen diese beiden Gebilde medianwärts hin und hält dieselben somit fest aneinander. Die mittlere Höhe dieses Zwischenbandes ist 4 mm., zerrt man aber beide Gebilde auseinander, — wie für die Abbil-

dung der Fig. I geschehen ist, — so erreicht die Höhe desselben an einzelnen Stellen fast 9 mm. Diese Verbindungsspange nimmt von aussen nach innen an Höhe ab, bis sie endlich ganz verschwindet und Ovarium und Fruchthälter an einander stossen lässt. Ihre grösste Länge beträgt 3,2 cm. An den 3 übrigen inneren Cm. des Ovarialrandes sind Ovarial- und Fruchtsacksubstanz ohne scharfe Grenze in Eins vermengt. Gerade an die Verwachsungslinie dieser beiden Gebilde grenzt die Rupturöffnung des Sackes (Fig. I, R) an. Diese *Ruptur* erstreckt sich von ungefähr der Mitte der unteren ausgeschweiften Fläche des Fruchthälters 2 cm. medianwärts verlaufend gegen die mediane Kante desselben. Die Entfernung des oberen von dem unteren Rande dieser Rissöffnung beträgt beim Auseinanderzerren beider Gebilde ebenfalls 2 cm., so dass die Oeffnung ganz kreisrund wäre, wäre nicht der am meisten mediane $1^1/_2$ cm. messende Theil ihrer Peripherie unregelmässig lacerirt, der aber im Ganzen doch vertical verläuft. Die Ruptur selbst wird von dem am Meisten lateralwärts gelegenen Punkte der Peripherie dieser Oeffnung ausgegangen sein, denn hier ist die Sackwandung auf eine kleine Strecke am dünnsten, misst nämlich nur $^1/_3$ mm. Rings herum ist der Rand der Oeffnung von der Wandung des Sacks gebildet bis auf eine kleine Strecke, nämlich die unterste und medianste, da wo jene direct von dem Eierstock selbst umrandet wird, nur dass dabei Wandungszacken des Sackes (Fig. I, Z) sich auf das Ovarium angelegt und mit ihm durch eine Exsudatwucherung adhärirt haben, ein Bild von unregelmässigen Streifen darbietend. Medianwärts von der Oeffnung als medialen Schenkel derselben finden wir wieder die von Ovarialsubstanz gebildete Brücke (P), welche vom Ovarium nach oben und zugleich nach vorn gegen den Sack hinein sich zieht und allmählich in diesen übergeht. Diese Brücke beträgt 8 mm. in ihrer Breite mit 14 mm. in ihrer Tiefe oder Dicke. Die Höhe oder Länge derselben lässt sich nicht genau angeben, denn sie verliert sich ohne scharfe Grenze in den Sack hinein. Der 4 mm. messende Theil der Oberfläche des Ovariums, welcher mit dem untern ein wenig eingekerbten Rand der Rissstelle verwachsen ist, wie auch dessen nächste Umgebung, verräth ebenfalls, wie die innere Substanz dieser Gegend des Ovariums (Fig. III), durch einen röthlichen Schimmer einen grösseren Gefässreichthum als der Rest der mattgrauen Ovariumoberfläche. Gerade an die Oeffnung des Sackes

angrenzend zeigt diese röthlichere Fläche des Ovariums einen 4 mm. grossen, erhabenen, ziemlich runden Knoten von spongiösem Gewebe, welcher an die Placentarsubstanz erinnert. Dieser dunkelrothe Knoten liegt genau auf der Wurzel der schmalen Wandung der unteren Peripherie der Oeffnung des Sackes. — Die Oeffnung selbst führt zu einem unten, rück- und lateralwärts eine Strecke weit leeren, oben aber mit einer spongiösen jedoch festgewordenen Masse, — *Placenta* (Fig. I, Pl), — ausgefüllten Hohlraum innerhalb des Sackes. Durch die Oeffnung hindurch drängt sich ein kleiner Theil jenes Placentargewebes heraus."

„Der äusserste peritonäale Ueberzug des Sackes, die *Blätter des Ligamentum latum*, ist nur theilweise vorhanden. Es ist hauptsächlich auf der Rückfläche des Sackes, dass sich ein Theil dieser Blätter (Fig. II, Pla) sehr gut erhalten hat. Sich selbst überlassen liegt dieser Theil zusammengerollt und gefaltet längs der unteren Gränze dieser Fläche und steht nur in lockerer Verbindung mit der bindegewebigen Zwischenspange, die den Sack am Ovarium festhält. Wegen der leichten Abziehbarkeit dieses Blattstückes bis an seinen Befestigungspunkt am Margo rectus (Fig. II, Mr) des Ovariums und weil diesem letzteren das vordere Blatt seiner Peritonäaltasche ohne jede Spur sogar an seiner Befestigungsstelle ganz fehlt, bin ich geneigt anzunehmen, dass das eben erwähnte Stück vom Ligamentum latum weder der Rückfläche des Tumors angehört, noch das hintere Blatt des Lig. latum ist, sondern dessen vorderes Blatt, um so mehr als dieses Stück (in der Fig. II auf die Geschwulst ausgebreitet gezeichnet, um die Fläche des Ovariums hervortreten zu lassen) auf das Ovarium umgeklappt seinen jetzigen unteren Margo convexus (Mc) vollständig erreicht. Dies scheint zu verrathen, dass das Abtrennungsmesser dies Blatt hier durchschnitt, indem es bei der Durchtrennung den Rand eines unter jenem Blatt gelegenen festen Körpers, — des Ovariums, — verfolgte. Hiernach wäre dies Stück Peritonäum die vordere Platte der Bauchfelltasche des Eierstocks, welche bei der Umdrehung dieses letzteren ebenfalls nach hinten zu liegen gekommen wäre und statt aufwärts nunmehr abwärts ziehen würde. Dagegen fest angewachsen an der Geschwulst und von ihr an einzelnen Stellen nicht zu trennen steht an deren hinterer Wand ein anderes Blatt (in Fig. II das hinter Pla liegende Plp), welches ebenfalls mit serösem Charakter auf die ganze hintere Wand der Geschwulst sich

erstreckt und nach oben und medianwärts in die Peritonäalfalte der Tuba übergeht. Dieses 2. Blatt halte ich für die hintere Platte der Peritonäaltasche des Ovariums, welche aber durch ihre feste Verwachsung und Theilnahme an der Sackbildung etwas von ihrem ursprünglichen Glanz eingebüsst hat. — An der Vorderfläche des Sacks dagegen sind nur Reste von dem Peritonäalüberzug übriggeblieben (Fig. I, Pla, Pla), so ein die linke Hälfte überziehender Fetzen, welcher mehrfach eingerissen ist, und der einst wohl mit dem vorherbeschriebenen, an der Ansatzstelle des Ovariums freiliegenden, eingerollten Peritonäalstück ein einziges Blatt, das vordere nämlich, ausmachte. — Durch beide Blätter hindurch, hauptsächlich aber durch die vorderen Fetzen, schimmern auf dem Tumor hie und da einzelne feine bläuliche und dunkelrothe Streifen, wie auch ähnliche Flecke hindurch, wohl ein Ausdruck der oberflächlichsten Gefässe des Fruchtsackes."

„Um die *Höhle* (Fig. IV, Ck) des Fruchtsackes ansichtig machen zu können, wurde derselbe durch einen von seinem oberen Rand nach der untern Fläche hin gerichteten Schnitt aufgespalten und in seiner Höhle ein Fötus mit seinen Eihüllen und Placenta vorgefunden. (Der *Fötus* wurde zur besseren Einsicht in die Höhle aus derselben herausgenommen [X] gezeichnet.) Placenta, Eihüllen und Fötus waren mit Ausnahme der Rupturstelle und Ansatzgegend der ersteren rings herum von einem festgewordenen Bluterguss umgeben. Die *Placenta* (Pl) ist ziemlich rundlich, etwas gross, zottig, schwammig und durch die lange Aufbewahrung hie und da abgebröckelt. Gegen die Rupturstelle hin nimmt sie an Consistenz zu. Ihre Implantation befindet sich am unteren Theil der vorderen Wand der Höhlung ungefähr über der Stelle, von welcher aus die Ruptur ausgegangen ist. Nicht weit von der Mitte ihrer Insertion entfernt und nur etwas mehr lateralwärts geht von der Placenta der *Nabelstrang* (Fu) ab, welcher mit einem zwischen 2—4 mm. variablen Durchmesser die Länge von einigen 8 cm. erreicht. — *Amnios* und *Chorion* (ACh), welche zur Entfernung des Fötus gespalten wurden, sind durch ein kaum entwickeltes Gallertgewebe mit einander verwachsen, an einer Stelle jedoch von einander gelöst und überall mikroskopisch deutlich nachweisbar. Die Innenfläche des Amnios ist mit deutlichem Pflasterepithel bedeckt. Ausserhalb des Chorion ringsum auf der Sackwandung aufgelagert, von dieser aber sehr leicht abschälbar, zeigt sich eine structurlose, dichte, harte, dunkel-

roth-braune, durch eine mittlere Furche der Dicke nach halbirte Schichtung (Cs), welche gegen die obere Wandung 9 mm., lateralwärts 5 mm. und medianwärts 14 mm. misst. Sie erstreckt sich hauptsächlich nach vorn und unten, so dass sie hier nur etwas über 1 cm. oberhalb der Rupturstelle endet, nach hinten dagegen wird sie dünner, erstreckt sich kaum 2 cm. hinab und verschwindet schon 3 cm. vor der unteren Grenze der Cyste. Stellenweise ist die Schichtung von sehr harter Consistenz und dann zugleich dunkler gefärbt. Sie ist der Ausdruck von stattgefundenen Blutungen, und da sie durch eine deutliche Furche ungefähr in der Mitte ihrer Dicke wie in zwei verschiedene, jedoch fest zusammenhaltende, Schichten zerfällt, so ist anzunehmen, dass zwei verschiedene Blutungen bei dem Individuum auf einander erfolgten. Als äussere Hülle dieser Gerinnselkapsel und zugleich als äusseres Gewand des Fruchtsackes tritt eine mehrblättrige, 1—3 mm. dicke, *bindegewebige Membran* (M) auf, in welcher, wie oben angegeben, die Tuba (T, T) sich eingenistet hat. In derselben konnte das Mikroskop keine ausgesprochenen Muskelfasern entdecken."

„Der *Fötus* ist männlichen Geschlechts, gut entwickelt, einige 8 cm. lang, mit fertig geschiedenen Fingern und Zehen und einer Entwickelung gegen Ende des dritten Monates entsprechend."

Nur soviel vermag ich über das Verhalten und gegenseitige Verhältniss der dies Präparat ausmachenden einzelnen Theile zu sagen, gestehe aber dabei die grosse Unvollständigkeit meiner Beschreibung gerne zu, der aber wegen der Dürftigkeit des unvollständigen Präparates kaum zu entgehen war. Möchte nun die Literatur über extrauterine Schwsngerschaften diesen Fall als einen nur sehr unvollständigen und mangelhaften, — wie er ja nicht mehr beanspruchen kann, — beherzigen, wodurch die Mühe meines Berichtes reichlich belohnt werden würde!

Ich könnte noch auf Grund des vorliegenden Befundes diesen Fall einerseits als ovarial, andererseits aber ebenso gut als intraperitonäal vertheidigen, begnüge mich aber mit der Mittheilung desselben und überlasse gerne den mir nachfolgenden Kritikern, ebenso wie ich es mit den vor mir dagewesenen Fällen gethan habe, ihr Urtheil darüber zu fällen.

Zum Schluss erfülle ich die mir sehr angenehme Pflicht, meinem hochgeachteten Universitätslehrer, Herrn Prof. Dr. von Hecker, für die Zuweisung dieses Themas und für die von ihm empfangenen Lehren, dem Herrn Universitätsprofessor Dr. Bollinger für seine freundliche Beihülfe in der mikroskopischen Untersuchung des Objectes, sowie Herrn Dr. Mayer zu Lindau für seine geneigten brieflichen Aufschlüsse meinen tiefgefühltesten Dank laut hier auszusprechen.

Literatur.

1. ALBOSIUS, Observatio Lithopaedii Senonensis. Senonis 1582 (nach Cruveilhier).
2. ALBUCASIS, De Chirurgia, cura Channing. Lib. II, sect. 76. Oxonii 1778, p. 339.
3. ALQUIÉ, Gazette des Hôpitaux. 1857—58.
4. AMAT (-US LUSITANUS), Curat. medicinal. Cent. II. curat. 10. 1552.
5. ARLEBOUT (GYSBERT), siehe Indices der Opera RUYSCH's.
6. ASTRUC, Traité des maladies des femmes. T. IV et V. Par. 1761—65.
7. AUTENRIETH, Reil's Archiv für die Physiol., Bd. VII, Halle 1807, p. 257.
8. AXEL KEY, siehe unter KEY.

9. BAILLIE, Mortimer's Philos. Transact. Vol. LXXIX. P. I. Lond. 1789, p. 71 sqq.
10. — Morbid anatomy, aus dem Englischen von Sömmering übersetzt. Cap. 20. Berl. 1794, p. 231, n.
11. BALLARD, Journal de méd., chir., pharm., de Corvisart. T. XII. Par. 1806, p. 131.
12. BARFENKNECHT, E. omn. viu. ex ouo (nach Weinknecht).
13. BARKHAUSEN, Rust und Camper's kritisches Repertorium für d. ges. Heilk., Bd. XVIII, Berl. 1827, p. 361.
14. BARTHOLIN, Anatome. 4. ed. Lib. I, cap. XXVII. Lugduni 1677, p. 260.
15. BAUDELOCQUE, Art des accouchemens, T. II, chap. V, art. I et V. Par. 1781, p. 203 et 232.
16. BAUHIN (CASP.), in Saxonia, de plica quam. Poloni *gwoździec*, Roxolani *koltunum* vocant. Patavi 1600, p. 139.
17. BAUHIN (JOAN.), in Schenck, Observationes medicae rar. Lib. IV, Lugd. 1644, p. 536.
18. BEHR, Physiol. med., p. 95 (nach Ploucquet).
19. BERGEN, Dissert. de pilorum praetern. generatione. Francof. 1745.
20. BIANCHI, De naturali in hum. corp. generatione historia. Aug. Taurinor. 1741, p. 158—174 mit Abbild.
21. BICKER, Waarnem. van een vogensch. bevr. Eyernest. Rotterd. 1794 (nach Voigtel, p 546).
22. BIRCH (SAMPSON), in Tyson, Philos. Transact. Nr. 150. Vol. XIII, Oxford 1683, p. 283.
23. BISCHOFF, Entwicklungsgesch. des Hundeeies. Braunschw. 1845, p. 29.
24. BLAND, Edinb. med. Comment. Vol. XI, 1786, p. 334 (nach Ecker zu Campbell, p. 33).

25. BLASIUS, Observ. medicae rar. P. I, Obs. IX et P. V, Obs. IV. Amstelodami 1700, p. 13 et 66 mit Tabb.
26. BLONDIN, in Blegni, Zodiacus med. gall. T. I, pro 1679, Genevae 1680, p. 57.
27. BLUMENBACH, Medicin. Bibl., Bd. I, St. I. Gött. 1783, p. 152.
28. — De Nisu format. et Generationis Negotio. Gott. 1787, p. 19 mit Tabb.
29. BOEHMER, Observationum anat. rar. fasciculus I et II. Halae Magd. 1752—56.
30. BOLTEN, Hamburgisches Magaz. Vol. I, St. I, 1748, p. 92—96.
31. BONET, Sepulchretum, edit. altera. T. III. Genevae 1700.
32. BONNET, siehe CRUVEILHIER, Traité d'anat. pathol. T. I. Par. 1849, p. 382.
33. BONZI, siehe MENGHINI.
34. BOSE, De praetern. pilor. proventu. Lipsiae 1776.
35. BOUCHENEL Journal des progrès, T. I, p. 250 (nach Velpeau).
36. BOURDOIS et CHOMEREAU, Académ. roy. des Sc. de Par., année 1748. Hist. Par. 1752, p. 51—57.
37. BROWNE (CHESTON), Pathol. Inquiries (nach Voigtel, p. 544).
38. BRUCKER, siehe WOLFF.
39. BUFFON, in Cleghorn, Trans. of the Roy. Irish Academy. Vol. I, Dubl. 1787. Sc., p. 73.
40. BURNS, Principles, aus dem Englischen von Kölpin übersetzt. Stettin 1820, p. 238.
41. — Principles, aus dem Englischen von Kilian nach der achten Ausgabe übersetzt. Bonn 1834, p. 217.
42. CAGNATI, Varior. observ. Lib. IV, c. 9, p. 268. Rom. 1587.
43. CAMPBELL, Abhandl. über d. Schwang. ausserh. der Gebärmutter, verdeutscht von Ecker. Carlsruhe und Freib. 1841.
44. CAMPER, Demonstrationum anat. pathol. lib. II. Amstelaedami 1762, p. 17, Tab. I, Fig. II.
45. CARPENS, Isagoge brevis in anat. c. h. Bonon. 1522.
46. CASTEL, Journal des Sçavans. Par. 1751, p. 780.
47. CAUWENBERGHE, Des grossesses extra-utér. Mém. couronn. Brux. 1867.
48. CAZEAUX, Traité théor. et prat. de l'art des accouch. 2e éd. Par. 1844.
49. CHAMBON de MONTAUX, maladies de la gross. T. II, p. 373 (nach Kölp zu Burns).
50. — Arzt für Schwangere, c. 35 Brem. 1792, p. 223 (nach Deutsch).
51. CHARNAUX, Journ. de méd., chir., pharm. de Du Mangin. T. XXXIX. Par. 1773, p. 324.
52. CHAVANNE, Gaz. méd. 1862, p. 200 (nach Cauwenberghe).
53. CHESTON BROWNE, siehe BROWNE.
54. CHIRAC, Soc. roy. des Sc. de Montpellier, T. I. Lyon 1766, Hist., p. 109.
55. CHOMEREAU, siehe BOURDOIS.
56. CLARKE (MANSFIELD), in Dr. Granvilles, graphic. illustr. (nach Ecker zu Campbell, p. 30, n.)
57. CLEGHORN, Trans. of the roy. Irish Acad. Vol. I. Dublin 1787. Science, p. 73 mit Abbld.
58. COCCHI, in Targioni, prima racc. di oss. med. Firenza 1752, p. 66.
59. COCHON DUPUIS, Acad. roy. des Sc. T. II, année 1698. Par. 1733, Hist., p. 211.
60. COHNHEIM, Vorles. über allg. Pathol., Bd. I. Berl. 1877, p. 635.
61. COLEY, Edinb. med. and surg. Journal. Vol. VI, Nr. 5.

62. CONDIE, Revue méd. T. II, 1830, p. 290 (nach Velpeau).
63. CORNAX, Histor. quinquennis fere gestationis. Venet. 1550.
64. CORVINUS, De concept. tubar. Argent. 1780.
65. COTHENIUS, Nouv. Mém. de l'Acad. roy. des Sc. et Belles-lettres de Berlin. Année 1785, p. 35.
66. CRUIKSHANK siehe HOME (EVERARD), p. 63.
67. CRUVEILHIER, Anat. path. du corps hum. avec fig. T. I et II. Par. 1829—42.
68. — Traité d'anat. pathol. Par. 1849—56.

69. DARTIGUES, Journ. des connaiss. méd.-chir. année 11e, P. I. Paris 1843, p. 109.
70. DAVIS, Prof., Obstetr. medicin. Vol. II (nach Ecker zu Campbell).
71. — Dr., Annali univ. di medicina. 1864 (nach De Smet, p. 22).
72. DAYNAC, Diss. de la gross. extra-utér. Avril 1825 (nach Cruveilhier).
73. DENMAN, in Cruveilhier, Atlas d'anat. pathol. Vol. I, livr. 18e, p. 3—4.
74. DEUTSCH, De gravid. abdom. Diss. Halae 1792 mit Abbild.
75. DEZEIMERIS, Journ. de connaiss. méd.-chir. par Goulard, etc. année 4e. Par. 1836—37, p. 233—244 du Vol. IV et p. 1—14 et 45—52 du Vol. V.
76. DIONIS, L'anat. de l'homme, VI éd. Par. 1729, p. 332.
77. DOUDEMENT, in Magendie, Journal de physiol. expér. et pathol. Vol. VI, Par. 1826, p. 31.
78. DUBOIS, in Dezeimeris, T. II, p. 8.
79. DUMAS, in Fourcroy, la Méd. éclairée par les sc. phys. T. IV, Par. 1792, p. 65.
80. DUPUIS, siehe COCHON.
81. DUVERNEY, Oeuvres anat. T. II. Par. 1761, p. 349 sqq.

82. ECKER siehe CAMPBELL.
83. ETTMUELLER, Epist. probl. ad Fred. Ruyschium „de ovario novo". Amstelaedami 1729, p. 4.
84. EVEILLE (L'), Rapport de la Soc. philom. T. I, p. 146 (nach Kölp. zu B.).
85. EVERARD HOME, siehe HOME.

86. FABRICE de HILDEN, siehe HILDEN.
87. FAGES, Remarques sur les gross. extra-utér. Mém. adressé à l'Acad. roy. de Chir. en 1793. — Dezeimeris, Gaz. méd. de Par. 2e sér. T. V, 1837, p. 378.
88. v. FINK, Ueber die Extrauterin-Schwang. Diss. Zür. 1853, p. 6.
89. FLACHS, mediz. Zeitung. 1840 (nach De Smet).
90. FORRESTIER, in Duncan's Annals for the year 1798 (nach Voigtel, p. 550).
91. FRANTZ, dans Rahts, p. 35 (nach Cauwenberghe).
92. FRIEDERICI, siehe MUELLER

93. GARDIEN, traité des accouch. T. I. 1807.
94. GAUSSAIL, Bulletin de la Soc. anat. etc. (nach Velpeau).
95. GEMMIL, in Böhmer. Fasc. I, p. 43, n.
96. GIFFARD, in Nourse, Philos. Trans. Nr. 416. Vol. XXXVI for 1729—30. London 1731, p. 435 m. Abbild.
97. GMELIN, in Baldinger, neues Magazin für Aerzte, Bd. IV, St. 1. Leipzig 1782, p. 17—28.
98. GOOCH, Medic. and chir. Observ. Lond. 1772 (nach Voigtel, p. 545).

99. Graaf (Regnier de), De Mulierum organis. Lugd. 1672, cap. 12.
100. Grambs, anat. Beschreibung eines monstr. Gewächses. Frankfurt 1730.
101. Granville, Philos. Trans. for the year 1820. P. I, Lond., p. 101.
102. Greding, Adversaria med.-pract. Vol. III, Lips. 1774, p. 704—706.
103. Guerard, in Rust's Mag. f. d. ges. Heilk., Bd. XXVI. Berl. 1828, p. 532.
104. Guillemot, Archives génér. de méd. Vol. XXVIII, 1832.
105. Gysbert, siehe Arlebout.
106. Haller, Philos. Trans. Vol. XLIII for 1744—1745, Nr. 471. Lond. 1746, p. 71 mit Abbild.
107. — Elementa physiol. corp. hum. T. VIII, Bernae 1766, p. 46—47.
108. Harvey, Exercit. de generatione animalium. Lond. 1651.
109. v. Hecker, Monatsschr. f. Geburtsk., Bd. XIII. Berl. 1859, p. 84.
110. Heim, in Horn, Archiv f. mediz. Erfahr., Jahrg. 1812, Bd. I. Berl., p. 1—40.
111. Hein, in Virchow's Archiv f. pathol. Anat. und Physiol., Bd. I, Berl. 1847, p. 513 mit Abbild.
112. Hélie, Gazette méd. de Par. 29e année, 3e Sér. T. XIV, 1869, p. 432.
113. Hess, ein Fall von Extrauterinschwangerschaft. Diss. Zür. 1869 mit Abbild.
114. — Berliner klin. Wochenschr., Bd. V, 1869, p. 360.
115. Hesselbach, Beschr. der pathol. Präpar. der anatom. Würzb. Anstalt, Giessen 1824, p. 219, 347 und 178.
116. Hilden (Fabrice de), Observationum et curat. Centur. Lugd. 1641, p. 313.
117. Hirtz, Gaz. méd. de Strasbourg 1843, p. 419.
118. Hoepfner, in Rust's Magaz. f. d. ges. Heilk., Bd. XI, p. 349 und Bd. XV, p. 129. Berl. 1820 und 1823.
119. Hohl, Deutsche Klinik. 1849, p. 19.
120. Home (Everard), Philos. Trans. for 1819. P. I, p. 64 mit Abbild.
121. Hormung, in De Smet, p. 185.
122. Horn, Archiv für med. Erfahrung. Berl. 1815, p. 67.
123. Van Horne, Epist. de Genitalibus ad Guarnerum Rolfineium. 1668.
124. Horst, Observ. medicinalium singul. libri quatuor. Ulmae Suevorum 1625, p. 393.
125. Horwitz, St. Petersburger medicin. Zeitschrift, Bd. XV, 1868, p. 361.
126. Housset, in Hufeland's neueste Annalen der franz. Arzneykunde, Bd. I, Leipzig 1791, p. 454.
127. Jacquemier, Manuel des accouch. T. I, p. 375.
128. Jaegerschmid, Nova acta phys. med. Acad. Leop.-Carol. naturae curiosorum exhibentia Ephemerides, T. IV. Norimbergae 1770, p. 82 mit Abbild.
129. Josephi, De conceptione abdominali. Goett. 1784.
130. Kallstroem, siehe Murray.
131. Kerckring, Anthropogeniae Ichnographia. Amstelodami 1671.
132. Key (Axel), in Schmidt's Jahrbücher, 1865.
133. Kilian, siehe Burns.
134. Kiwisch, Klinische Vorträge über spec. Path. und Ther. d. Kr. d. w. Geschl. Th. II. Prag 1849, p. 232.
135. — In Verh. der phys. med. Gesellschaft in Würzb., Bd. I, 1850, p. 99.
136. Kleefeld, Geschichte einer 4½jährigen Schwang. d. l. Eierst. in Stark's Archiv, 1794 (nach Mayer).

137. KOEHLER, in Rust's Magaz. Bd. XX. Berl. 1825, p. 150.
138. KOELPIN, siehe BURNS.
139. KROHN, Foetus extra uterum historia. Lond. 1791 mit Abbild. (nach Stark, p. 363). In E. zu Campb., p. 29, n.
140. KRUEGER, Diss. inaug. sistens patholog. ovariorum mul. Goett. 1782.
141. KUEHN, phys. med. Journ. Novbr. 1800, p. 857 (nach Voigtel, p. 550).
142. KUPPFER, De gravid. ovar. Dorpat 1822 (nach Mayer).
143. LACHAPELLE (MDME.), Pratique des accouch., publiée par Dugès, T. III, p. 147 et 153.
144. LAFLIZE, Journ. de méd., chir., pharm. de Bacher. Par. 1792, p. 301.
145. LALLEMAND, Observat. patholog. Par. 1805 (nach Mayer).
146. LAMZWEERDE, Hist. natur. molarum uteri. Lugd. 1686, p. 15 mit Abbild.
147. LÁNG, in Virchow's Archiv, Bd. LIII. Berl. 1871, p. 128.
148. LANGE, Epistolar. lib. II med. 39. Francof. 1589, p. 739.
149. LAUVERJAT, Nouv. méth. de prat. l'opér. cesarienne. Obs. III. Paris 1788, p. 14.
150. LITTRE, Acad. roy. des Sciences. Année 1701. 2e éd. Par. 1743, Mém., p. 111 et Hist. p. 40.
151. — Acad. roy. des Sciences. Année 1703. Par. 1720. Hist., p. 43.
152. LOBSTEIN, Compte rendu à la Fac. de méd. de Strasbourg 1820, p. 60 et 137.
153. LOSCHGE, in Horn's Archiv f. med. Erfahr. Jahrg. 1818, Bd. XXXIV, p. 218.
154. LUECKE, „Lehre von den Geschwülsten" in Pitha und Billroth's Handb. der Chir. Vol. II, Th. I, Heft 1 und 2. Erlangen 1869.
155. LUSITANUS, siehe AMAT.
156. MAIER, med. Annal. von Puchelt. Bd. V, Heidelb. 1839, p. 570.
157. MANGET, Théatr. anat. Lib. II, P. III, cap. III, p. 140.
158. MANSFIELD CLARKE, siehe CLARKE.
159. MARC, Dict. des sciences méd. par Adelon, etc. T. XIX. Paris 1817, p. 370—546.
160. MARCI, Samml. von Natur- u. Medicin-Geschichten. Versuch XIX. Bresl. 1722, p. 76.
161. MARQUARD, in Riolan, p. 296.
162. MARTIN, Obst. Tr. Vol. XI, p. 57 (nach Schröder).
163. MAURICE (SAINT), Philos. Trans. Vol. XIII, Nr. 150. Oxford 1683, p. 285.
164. MAURICEAU, in Bartholin, p. 260.
165. MAYER, Kritik der Extrauterinal-Schwangerschaften. Diss. Giessen 1845.
166. MAYWEG, Die Entwickelungsgesch. der Cystengeschwülste des Eierstockes. Diss. Bonn 1868, p. 49.
167. MECKEL (B.), siehe Deutsch.
168. — (J. F.), Journal compl. du Dict. des Sc. méd. T. IV. Par. 1819, p. 122-145 et 217—235.
169. MEDERER (DE), in Blumenbach's De nisu format. Gott. 1787, p. 20—21.
170. MENGHINI et BONZI, De Bononiensi Scientiarum et Artium Instituto atque Academia Commentarii. T. II, P. I. Bononiae 1745, p. 185.
171. MENOLTI (MENOTTI?), Gaz. méd. de Paris. 2e Série. T. VII, 1839, p. 296.
172. MERCER, in Riolan, p. 297—299.
173. MERRIMAN, Medico-chir. Trans. Vol. III. Lond. 1812, p. 53.
174. MERY, Acad. roy. des Sc. depuis 1686 à 1699. Vol. II. Par. 1733. Mém., p. 153.
175. MONTAGNIER, in Manget, Theatr. anat. T. II. Genevae 1717, p. 140.
176. MONTAUX (DE), siehe CHAMBON.

177. MOORE, in Kilian zu Burns, p. 217.
178. MOREAU, in Hufeland's neuesten Annalen der franz. Arzneyk., Bd. I. Leipzig 1791, p. 455.
179. MUEHLBECK, Abhandlung der röm. k. k. Jos. med. chir. Acad. zu Wien, Bd. I, 1787, p. 225.
180. MUELLER und FRIEDERICI, in Bolten, p. 96.
181. MULEBANCHER, Epist. ad Lancisium. Pisis, die 24. Nov. 1687 (nach Böhmer, p. 39, n.).
182. MURAT, dans Rahts, p. 30 (nach Cauwenberghe).
183. MURRAY, Progr. ad actum inauguralem. Upsal. 1780 (nach Blumenbach's med. Bibl. Bd. I, p. 151).
184. MURRAY und KALLSTROEM, Gestatio ovaria observatione mem. ill. Upsala 1802 (nach Mayer).
185. NABOTH, De sterilitate mulierum Dissert. Lips. 1707. § XI.
186. NAGEL, Annalen der Charité. Jahrg. 1860. Bd. IX, p. 35 (nach Hess).
187. NEEDHAM, in Yonge, p. 2389.
188. NICHOLS, in Yonge, p. 2389.
189. NIL STENSON, siehe STENSON.
190. NOEL, Journ. de méd., chir., pharm. etc. de Du Mangin. T. LI. Par. 1779, p. 55.
191. NORDSIECK, Nonnulla de gravid. extrauterina. Diss. 1835.
192. NOVARA, Journ. de méd., chir., pharm. etc. par Adelon, etc. T. XV. Par. 1822, p. 52.
193. NYSTEN, Journ. de méd., chir., pharm. etc. par Corvisart, etc. T. V. Par. an XI, p. 144.
194. ORTLOB, Hist. partium. Diss. XXXV (nach Ploucquet, Initia, p. 528).
195. PAINTER, dans Rahts, p. 21 (nach Cauwenberghe).
196. PELIKAN, in Schmidt's Jahrb. 1862.
197. PERRY, J. of the gyn. soc. of Boston. Vol. I. 1869, p. 140 (nach Schröder).
198. PETIT, Recueil des actes de la Soc. de Santé de Lyon. 1798, p. 193 (nach Voigtel, p. 549). — Eck. zu Campbell, p. 29.
199. PETSCH, in Dezeimeris, P. I, p. 237.
200. PHILLIPS, Med. chir. Trans. Lond. 1818, p. 427.
201. PIGEOLET, in De Smet, p. 336.
202. PLATER, De partium corporis hum. structura et usu. 1597.
203. PLOUCQUET, Initia bibliothecae med.-pract. T. III. Tubing. 1794, p. 527—528.
204. „ Memorabile physconiae ovarii nec non osteogeniae et odontogeniae anomalae exemplum. 1798 (nach Autenrieth in Reil's Archiv, p. 257).
205. POIRIER (DU), in Reneaume, Acad. des Sc. de Par. Année 1700. Par. 1761. Hist., p. 37.
206. POLINUS, Miscell. nat. curios. Obs. 110. 1670.
207. POUCHET, Théorie posit. de la fécond. des mammif. Par. 1842.
208. PRIMEROSE, De morb. mulier. Lib. V. lib. IV. c. 7. Rotterdam 1655.
209. RAHTS, De graviditate ovarica. Diss. Berolini 1828 (nach Cauwenberghe, p. 26).
210. REGNIER DE GRAAF, siehe GRAAF.
211. RENÉ THIONNEAU, siehe THIONNEAU.
212. RENEAUME, siehe DU POIRIER.

213. REYMERT, Norsk. Mag. Bd. 4. Heft 12 (nach v. de Busch in Schmidt's Jahrb. Bd. LXXV. Leipz. 1852, p. 317).
214. RICHE (LE), Acad. des Sc. de Paris. Année 1743. Par. 1746. Hist., p. 88.
215. RIOLAN, Anthropographia, manuductio ad anatomem. Lib. II, cap. XXXII. Par. 1618, p. 296 sqq.
216. ROEDERER, Elem. c. 15. §§ 758 (nach Kölp. z. Burns).
217. ROUSSET, Traité nouveau de l'hystérotomotokie. Par. 1581.
218. RUPIN, Monatsschr. f. Geburtsh. T. XVI. 1860, p. 319.
219. RUYSCH, Thesaurus anat. primus. Asser III. No. XVII. Amstelodami 1721, p. 29 mit Abbild.
220. — Adversariorum anat.-med.-chir. Decas I. No. 2. Amstelod. 1729, p. 6 und p. 9 mit Abbild.
221. — Adversarior. anat.-med.-chir. Decas III. No. 1. Amstelod. 1723, p. 1—2 et p. 6.
222. SABATIER, De la Médecine opérat. Nouv. éd. sous Dupuytren T. IV. Par. 1824, p. 369.
223. SAINT MAURICE, siehe MAURICE.
224. SAMMHAMMER, in Rust's Magaz. Bd. XVI. Berl. 1824, p. 64.
225. SAMPSON BIRCH, siehe BIRCH.
226. SANTORINI, Istoria d'un feto, p. 13 sqq. (nach Böhmer).
227. SAXTORPH, Acta Soc. med. Havniensis. Vol. II. Havniae 1779, p. 259.
228. SCHACHER, Dissert. de Ovarii tumore piloso. Lips. 1735.
229. SCHAMBERG, in Naboth, De Sterilitate mulier. Diss. Lipsiae 1707. § XI.
230. SCHENCK, Observ. medicae rariores. Lugduni 1644.
231. SCHENK, Wiener acad. Sitzungsber., Math. naturw. Classe. 2. Abth. Bd. 57, Wien 1868, p. 189.
232. SCHMITT, Beobacht. d. k. k. med. chir. Jos. Acad. Wien. T. I. 1801.
233. SCHROEDER, Lehrb. d. Geburtsh. 3. Aufl. Bonn 1872, p. 218.
234. SCHUETZENKRANZ, Märkwärd. Handel ser in den prakt. Forlossn.-Vetensk. Stockh. 1785 (nach Voigtel, p. 545).
235. SCHWABE, Monatschr. f. Geb. k. Bd. III. Berl. 1854, p. 10.
236. SCHWENINGER, deutsch. Archiv f. klin. Med. von Ackermann. Bd. XV. Leipz. 1875, p. 607.
237. SINCLAIR, Dublin quarterly Journ. of med. sc. Vol. XV. 1853, p. 211.
238. SMET (DE), Des grossesses extra-utér. Brux. 1868.
239. SMITH, Journ. de méd., chir., pharm. etc. de Corvisart. T. XXVI. Par. 1813, p. 23.
240. SOEMMERING, zu Baillie, Anat. d. krankh. Baues einig. Körperth. Berl. 1794, p. 231.
241. — in Mayer, p. 4 und 5.
242. STALPART VANDER WIEL, Observationum rar. Centuriae post. pars prima. Leidae 1727, p. 388—391.
243. STANLEY, Trans. Lond. Coll. of Physicians. Vol. VI, p. 414 (nach Eck. zu Campbell, p. 25 und 35).
244. STARK, Arch. f. d. Geburtsh. Bd. IV. St. II. Jena 1792, p. 363.
245. STEIN, in Schweninger, p. 608.
246. STENSON (NIL), Spec. Myol. Florent. 1667, p. 117.
247. SUSEWIND, De graviditate ovaria. Diss. Berol. 1820, m. Abbild.
248. SWAMMERDAM, Miraculum Naturae. Lugd. Bat. 1672.

249. Targioni, Prima raccolta di osserv. med. Firenze 1752.
250. Teroude, Journ. des Sçavans, année 1690, No. XXX, nouv. éd. Paris 1728, p. 271, mit Abbild.
251. Thionneau (René), Hist. étrange d'une femme. Tours, 1580.
252. Thom, Diss. de conceptione ovar. Giessae 1781 (nach Weinknecht, p. 13).
253. Thompson, Cyclop. anat. and phys. part XIII. 1838, p. 456.
254. Tumiati, Su un masso di capelli trovati nell' utero a due donne. Opp. scelt. XX, p. 17.
255. Turnbull, Memoirs of a medical Soc. of London. Vol. III.
256. Tyson, in Grew, Musaeum Regalis Societatis at Gresham College. Catalogue. Lond. 1681, p. 8—9.
257. — Philos. Transact. No. 150. Vol. XIII. Oxford 1683, p. 283.
258. — in Yonge, p. 2388.
259. Ucelli, Giornale di Litter., Sc. ed Arti di Pisa, 1809 (nach Dezeimeris, 1e partie, p. 236).
260. Uhde, Monatsschr. f. Geburtsh. Bd. X. Berl. 1857, p. 339.
261. Vallisneri, „Della generazione dell' uomo", Opere fisico-mediche. T. II, P. II, cap. VII. Venezia 1733, p. 174.
262. Vander Wiel, siehe Stalpart.
263. Varocquier, Acad. des Sc. Année 1756. Par. 1762. Hist., p. 48.
264. Velpeau, Traité complet de l'art des Accouch. 2e éd. T. I, P. 1825, p. 214.
265. Vesal, in Dionis, L'anatomie de l'homme. 6e éd. Paris 1729. p. 332.
266. Virchow, Verhandl. der phys.-medic. Gesellsch. in Würzb. Bd. I, p. 104.
267. Voigtel, pathol. Anatomie. Bd. III. Halle 1805.
268. Waldeyer, Eierstock und Ei. Leipz. 1870. Mit Tafeln.
269. — in Archiv f. Gynäkologie von Credé. Bd. I. Berl. 1870, p. 304—306.
270. Walter (J. G.), Geschichte einer Frau, die in ihrem Unterleibe ein verhärt. Kind 22 Jahre getragen. Berl. 1778, mit Kupf.
271. — Museum anatom. Berolini 1805, p. 114.
272. — (P. M.), Monatsschr. f. Geburtsh. Berl. 1861. Bd. XVIII, p. 174.
273. Warren, Memoirs of the American Acad. for the end of 1783. Boston 1785, p. 551.
274. Weinknecht, De concept. extravterina. Halae 1791, p. 2 und 13.
275. Wepfer, in Schorkopff, Diss. de hydrope ovarii mul. Basileae 1685. § XVII.
276. Widerstein, Medic. Jahrb. für das Herzogth. Nassau, herausg. v. Franque. Hft. XI. Jahrg. 1853, p. 478.
277. v. Wiedersperg, Vierteljahrsschr. f. die prakt. Heilk. Bd. 88. (4.) Prag 1866, p. 26.
278. Wiel, siehe Stalpart.
279. Wienholt, Heilkraft des thierischen Magnetismus. Th. I. Lemgo 1802, p. 493 sqq.
280. Willigk, Vierteljahrschr. f. d. prakt. Heilk. Bd. III (=LXIII). Prag 1859, p. 79—88, m. Abbild.
281. Wolff und Brucker, in Heim, p. 23—25.
282. Wright, Medical Times and Gaz. Lond. 1869, p. 34.
283. Yonge, Philos. Trans. No. 309. Vol. XXV for 1706—1707. Lond. 1708, p. 2388—2389.
284. Young, Edinburgh Essays. Vol. II, p. 273 (nach Cleghorn, p. 79).

Erklärung der Figuren.

Figur I.

Vordere Ansicht des Fruchthälters und des linken Eierstockes. Der Fruchthälter ist um seine Transversalaxe etwas nach oben, der Eierstock dagegen um dieselbe etwas nach unten gedreht, um die untere Fläche der ersteren und die untere des letzteren besser zur Ansicht zu bringen.

Pp. Pp.	Stücke von Plicae peritonäales, eine pathol. Vene beherbergend.
Pla. Pla.	Fetzen der vorderen Platte des Lig. latum der linken Seite.
K.	Fruchtcyste (vordere Wand).
S. S.	In die theilweise aufgeschlitzte Tuba eingeführte Sonde.
T.	Abdominales Endstück der linken Tuba.
It.	Infundibulum-Stück derselben.
At.	Ampulle derselben.
Oa.	Deren Ostium abdominale.
V. V.	Stark entwickelte pathologische Vene um die obere und seitliche Peripherie der Fruchtcyste.
F.	Linke Fimbrien.
V'.	Am Ovarium endender Stumpf der pathol. Vene. (V).
Av.	Rest der linken Ala vespertilionis.
Bs.	Bindegewebsspange zwischen Fruchtbalg und Eierstock.
E.	Linkes Epoophoron.
Mc.	Margo convexus des Ovariums, welcher, durch halbe Drehung des letzteren, unterer geworden ist.
O.	Linkes Ovarium.
Sik.	Untere Fläche der Fruchtcyste.
Z.	Auf das Ovarium umgeschlagene und mit ihm verwachsene Zacken des Rupturrandes des Fruchtsacks.
Pl.	Durch die Rupturöffnung sich zeigendes Placentarstück.
R.	Rupturöffnung des Fruchthälters.
P.	Brücke von Ovarialsubstanz in die Fruchtcyste sich verlierend.

Figur II.

Hintere Ansicht des Präparates.

V. V. V. Aufgeschlitzte pathol. Vene um den medialen, oberen und lateralen Rand der Eicyste verlaufend.

Pla. Auf die Rückfläche der Geschwulst ausgebreitetes freies Stück der vorderen Platte des Lig. latum sinistrum.

Plp. Plp. Mit dem Fruchtsack verwachsenes und von Pla. grösstentheils verdecktes Rückblatt des Lig. latum sin.

T. In der Rückwand der Eicyste verlaufendes und aufgeschlitztes Stück der linken Tuba (gegen ihr Uterinende hin).

K. Fruchtcyste (Rückwand).

Pp. Stück einer Peritonäalfalte um die pathol. Vene.

P. Brücke von Ovarialsubstanz in die Fruchtcyste allmählig übergehend.

Mc. Margo convexus des Ovariums, welcher, durch halbe Drehung des letzteren, unterer geworden ist.

O. Linker Eierstock.

Cl. Cl. Corpora lutea.

Mr. Margo rectus des Ovariums, durch halbe Drehung des letzteren oberer geworden.

V'. Stumpf der pathol. Vene am Ovarium angewachsen.

Figur III.

Ansicht des vom convexen Rande aus der Länge nach geöffneten linken Ovariums, die beiden Schnittlappen auseinander gezerrt.

P. Uebergangsbrücke vom linken Ovarium auf die Fruchtcyste.

FG. FG. Graaf'sche Follikel.

R. Rupturstelle der Eicyste.

Zv. Zv. Zona vasculosa des linken Ovariums.

K. Fruchtcyste auf ihrer Rückwand liegend.

Mc. Mc. Einander entsprechende Kanten des gespaltenen Margo convexus des Ovariums.

Zp. Zp. Zona parenchymatosa des linken Ovariums.

Av. Ueberbleibsel der Ala vespertilionis.

E. Hinter dem oberen Eierstockslappen hervortretendes Stückchen des Nebeneierstockes.

C. Cyste in der Zona vasculosa des Eierstockes.

O. Aufgemachtes linkes Ovarium.

Figur IV.

Von seinem oberen Rande aus gespaltenener und um 90^0 um seine Transversalaxe nach unten gewendeter Fruchtsack.

Pp. Stück von einer Peritonäalfalte, in der eine pathol. Vene eingelagert ist.

T. T. In der Wand des Sackes eingenistete Tuba der linken Seite.

Lt. Lt.	Lumen derselben.
Cs. Cs.	Zweischichtige Kapsel von geronnenem Blute.
ACh.	Mit einander verwachsene Stücke von Amnios und Chorion.
M. M.	Aeusseres, mehrblättriges, bindegewebiges Gewand des Fruchtsackes.
Ck.	Höhle der Fruchtcyste.
Pl.	Placenta.
K.	Fruchtcyste.
Fu.	Nabelschnur.
X.	Männlicher Fötus.

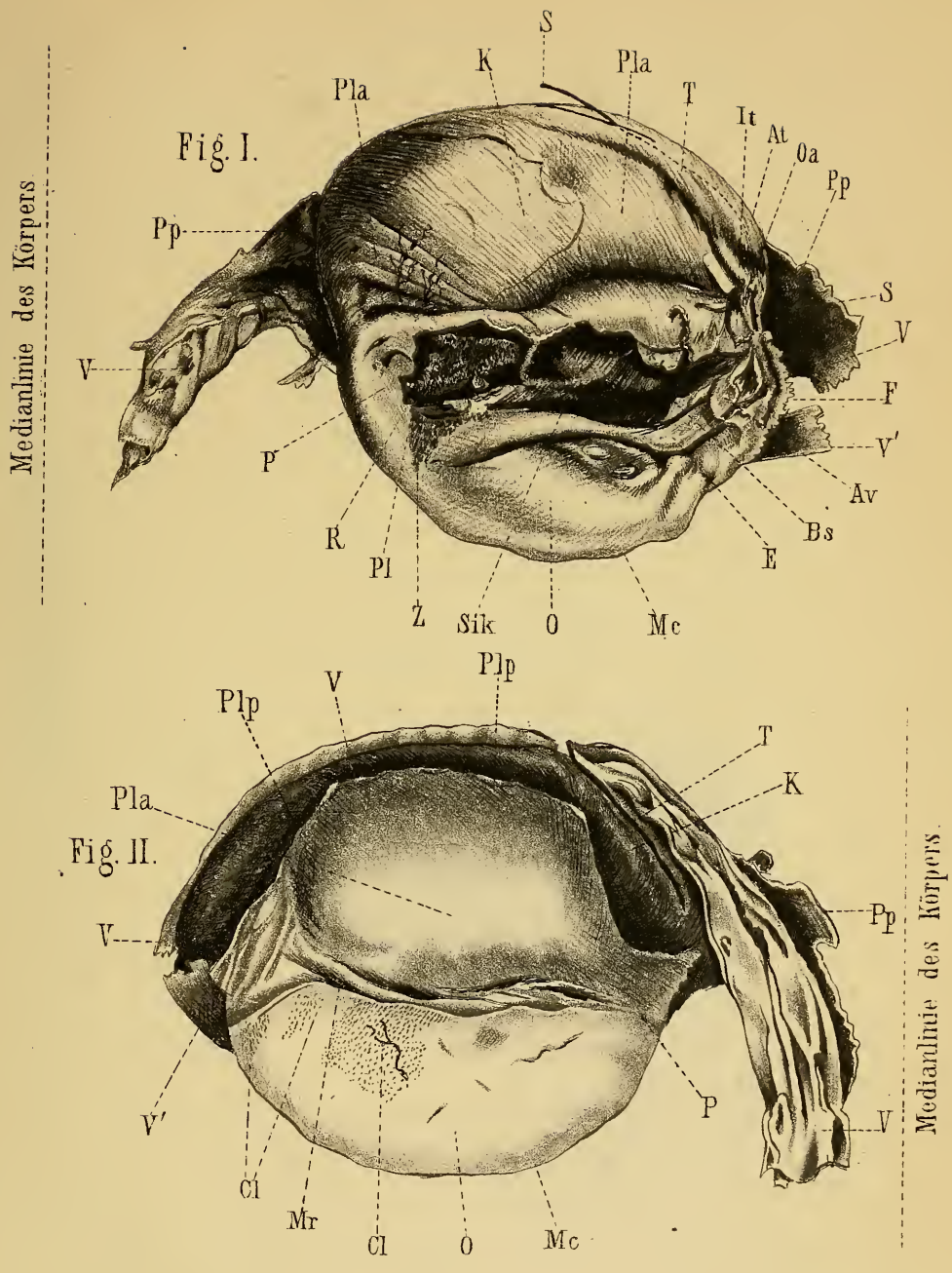
Fig. I.
Medianlinie des Körpers
S
K
Pla
Pla
T
It
At
Oa
Pp
Pp
S
V
V
F
V'
P
Av
Bs
R
Pl
E
Z
Sik
O
Mc
Fig. II.
Medianlinie des Körpers
Plp
V
Plp
T
Pla
K
Pp
V
P
V'
V
Cl
Mr
Cl
O
Mc

Medianlinie des Körpers.

Fig. III.

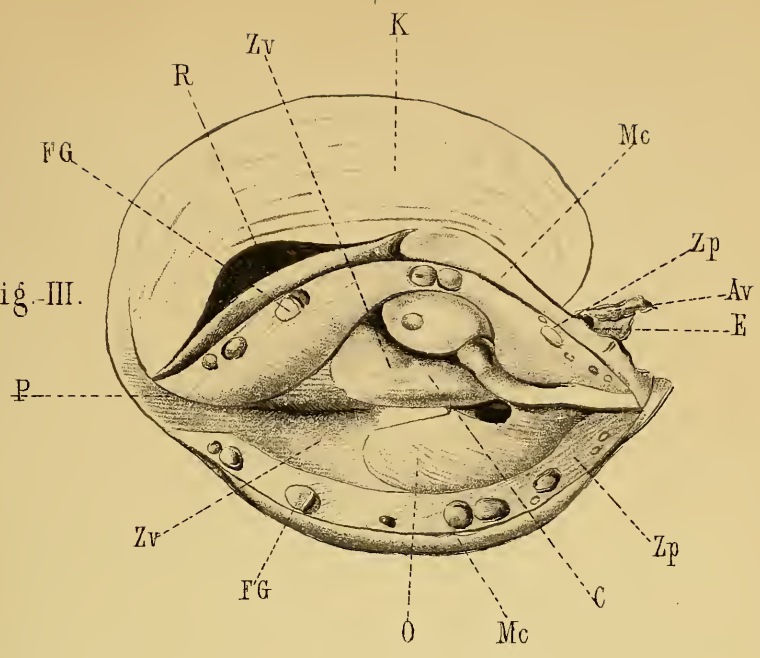
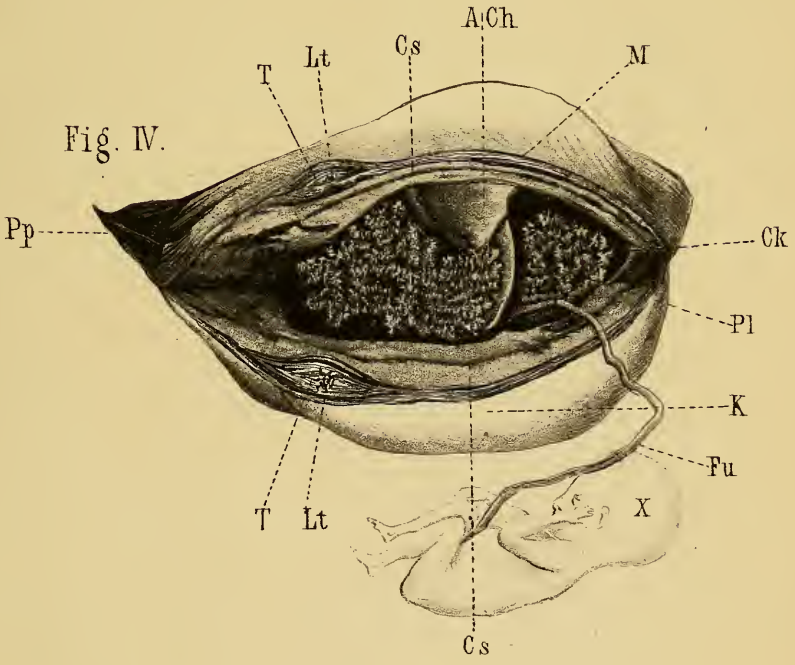
Fig. IV.